

Султонов Ш.Р., Абдуллоев М.Ф., Расулов С.С., Ахмедов Р.Ш., Курбанов Д.М., Гуриев Х.Д.

**СОВЕРШЕНСТВОВАНИЕ МЕТОДОВ ДИАГНОСТИКИ И ЛЕЧЕНИЯ
ОСТРЫХ ЗАБОЛЕВАНИЙ ОРГАНОВ БРЮШНОЙ ПОЛОСТИ У ДЕТЕЙ**Таджикский государственный медицинский университет им. Абу Али ибн Сина, 734003, г. Душанбе,
Республика Таджикистан

Представлены результаты лечебно-диагностической лапароскопии у 317 детей с различными патологиями органов брюшной полости в возрасте от 2 до 15 лет. Среди больных детей у 163 был острый аппендицит и его осложнения, у 68 девочек – острые патологии органов малого таза, у 39 – острая спаечная непроходимость кишечника, у 14 – инвагинация кишечника, у 11 – патология дивертикула Меккеля, у 5 – острый холецистит, у 5 – кистозное удвоение кишечника, у 6 – опухоль брыжейки кишечника. При лечебно-диагностической лапароскопии в 4 случаях также выявлен острый мезаденит, и в 2 случаях диагностирован уролитиаз. При лечебно-диагностической лапароскопии переход на конверсию отмечен в 19 (5,9%) случаях. В 298 (94,1%) случаях лечебно-диагностическая лапароскопия оказалась эффективной, и у этих больных отмечены положительные результаты.

Ключевые слова: лапароскопия; острые патологии органов брюшной полости у детей.

Для цитирования: Султонов Ш.Р., Абдуллоев М.Ф., Расулов С.С., Ахмедов Р.Ш., Курбанов Д.М., Гуриев Х.Д. Совершенствование методов диагностики и лечения острых заболеваний органов брюшной полости у детей. *Детская хирургия*. 2019; 23(1): 40-43. DOI: <http://dx.doi.org/10.18821/1560-9510-2019-23-1-40-43>

Для корреспонденции: Султонов Шерали Рахмонович, д-р мед. наук, зав. кафедрой детской хирургии Таджикского государственного медицинского университета, Душанбе 734003. E-mail: _sherali_1969@mail.ru

Sultonov Sh.R., Abdulloev M.F., Rasulov S.S., Akhmedov R.Sh., Kurbanov D.M., Guriev Kh.D.

**IMPROVEMENT OF METHODS OF DIAGNOSTICS AND TREATMENT OF ACUTE DISEASES
OF ORGANS OF ABDOMINAL CAVITY IN CHILDREN**

Avicenna State Medical University, Dushanbe, 734003, Republic of Tajikistan

There are presented results of therapeutic-diagnostic laparoscopy in 317 children with various pathologies of the abdominal cavity organs, aged from 2 to 15 years. Among patients there were 163 children with acute appendicitis and its complications, 68 girls with acute pathologies of pelvic organs, 39 cases with the acute adhesive intestinal obstruction, 14 – with intussusception, 11 patients with pathology of Meckel diverticulum, 5 - with acute cholecystitis, 5 - with cystic doubling intestine - and 6 – with intestinal mesentery tumor. Diagnostic laparoscopy also revealed acute mesadenitis in 4 cases, and urolithiasis was diagnosed in 2 cases. In the treatment and diagnostic laparoscopy, the switch to the conversion was noted in 19 (5.9%) cases. In 298 (94.1%) cases, the treatment and diagnostic laparoscopy was effective and in these patients positive results were noted

Keywords: laparoscopy; acute pathology of the abdominal cavity in children.

For citation: Sultonov Sh.R., Abdulloev M.F., Rasulov S.S., Akhmedov R.Sh., Kurbanov D.M., Guriev Kh.D. Improvement of methods of diagnostics and treatment of acute diseases of organs of abdominal cavity in children. *Detskaya Khirurgiya (Pediatric Surgery, Russian journal)* 2019; 23(1): 40-43. (In Russ.). DOI: <http://dx.doi.org/10.18821/1560-9510-2019-23-1-40-43>

For correspondence: Sherali R. Sultonov, MD, PhD, DSci., Head of the Department of Pediatric Surgery of the Avicenna State Medical University, Dushanbe, 734003, Republic of Tajikistan. E-mail: sherali_1969@mail.ru

Conflict of interest: The authors declare no conflict of interest.

Acknowledgment: The study had no sponsorship.

Received: 25 December 2017

Accepted: 22 January 2018

Своевременная диагностика и лечение острых хирургических заболеваний органов брюшной полости у детей остаётся актуальной проблемой детской хирургии. При целенаправленном применении современных технологий (УЗИ и лапароскопия) можно избежать большинства диагностических ошибок [1–5]. В период активного внедрения эндохирургии в клиническую практику возникает необходимость в обсуждении проблемы осложнений, присущих этой технологии, выявления их истинной частоты и причин, разработке мер их профилактики и устранения. Дать объективную и всестороннюю оценку позволяет только достаточный опыт специалиста в эндовидеохирургии [6–11]. Однако с приобретением навыков и опыта, как сказал один из основоположников детской эндохирургии наш учитель В.И. Котловский (2007): «Все сложное сложно до тех пор, пока не становится простым». Поэтому нам хотелось бы поделиться опытом применения лечебно-диагностической лапароскопии в диагностике и лечении острых заболеваний органов брюшной полости у детей.

Материал и методы

В клинике детской хирургии Таджикского государственного медицинского университета им. Абу Али ибн Сина за 2010–2016 гг. выполнено 317 лечебно-диагностических лапароскопий детям с различными острыми патологиями органов брюшной полости в возрасте от 2 до 15 лет. Диагностику детей включала комплекс анамнестических, клинико-лабораторных исследований, УЗИ, дополнительно использовали лечебно-диагностическую лапароскопию как современную малоинвазивную технологию. Дифференциальную диагностику острого абдоминального синдрома проводили в основном при следующих хирургических патологиях: остром аппендиците, дивертикуле Меккеля, остром мезадените, остром и калькулёзном холецистите, различных формах кишечной непроходимости, а также гинекологических патологиях у девочек в виде воспалительных заболеваний придатков матки, разрывов кисты яичника, апоплексии яичника, перекрута придатков матки и первичного пельвиоперитонита, врождённых аномалий половых органов и др. При распознавании острого абдоминального синдрома

ма его дифференцировали от инфекции мочевыводящих путей и уrolитиаза.

У 163 (51,4%) детей был диагностирован острый аппендицит и его осложнения (флегмонозный аппендицит – у 67, гангренозно-перфоративный аппендицит – у 96 больных), у 68 (21,4%) девочек – острые патологии органов малого таза (апоплексия яичника обнаружена у 21 (30,8%) девочки, перекрут кисты придатка матки с некрозом – у 10 (14,8%), перекрут кисты яичника с некрозом – у 5 (7,3%), без некроза ткани органа – у 14 (20,5%), перекрут гидатид Морганьи – у 4 (5,9%) детей, первичный пельвиоперитонит – у 14 (20,5%), острая спаечная непроходимость кишечника – у 39 (12,3%), инвагинация кишечника – у 14 (4,4%), из них хроническая тонко-тонкокишечная инвагинация – у 5, патологии дивертикула Меккеля – у 11 (3,4), кистозное удвоение кишечника – у 5 (1,6%), острый и калькулёзный холецистит – у 5 (1,6%), опухоль брыжейки кишечника – у 6 (1,9%). При лечебно-диагностической лапароскопии в 4 (1,2%) случаях был также выявлен острый мезаденит, и в 2 (0,7%) – диагностирован уrolитиаз.

При подозрении на острый аппендицит и его осложнения при пальпации живота ориентировались на следующие главные симптомы, выявляемые в правой половине живота ниже пупка: постоянную локальную болезненность, пассивное мышечное напряжение (*defense musculaire*) и положительный симптом Щёткина – Блюмберга. При этом наиболее значимыми в клиническом симптомокомплексе острого аппендицита являются симптомы Филатова (89,3%), Щёткина – Блюмберга (81,3%), рвотный синдром (88,6%), повышение температуры тела (86%).

При УЗИ мы основывались на следующих критериях диагностики воспаления червеобразного отростка: утолщении его стенок, увеличении диаметра отростка более 1 см, ригидности стенок отростка, отсутствии перистальтики во время осмотра, наличии жидкости в правом боковом канале и полости малого таза и др.

В случае отсутствия элементов воспаления червеобразного отростка с целью подтверждения или исключения других острых патологий органов брюшной полости со сходной клинической картиной проводили исследование других областей живота. Тщательно исследовали терминальный отдел тонкой кишки, чтобы исключить патологию дивертикула Меккеля, брыжейку кишечника на наличие мезаденита, органов малого таза у девочек с целью уточнения патологии органов гениталий.

Клиническое проявление апоплексии яичника в большинстве случаев характеризовалось появлением острых болей внизу живота, тошноты, рвоты, у детей часто отмечалась слабость, головкружение, холодный пот на лице и теле, обморочное состояние при разрывах апоплексии. Температурная реакция у них в большинстве случаев отсутствовала. При пальпации появлялась болезненность в нижних отделах живота, определялось незначительное напряжение мышц в подвздошных областях, симптомы раздражения брюшины были умеренно выражены на стороне поражения, часто справа. У девочек апоплексия с выраженным внутрибрюшным кровотечением, болевой синдром сопровождались бледностью кожных покровов, тахикардией, гипотонией, и перкуторно определялась жидкость в брюшной полости. При ректальном пальцевом исследовании наблюдалась болезненность и иногда нависание опухолевидного образования. В анализах крови часто при апоплексии яичника отмечались признаки нарастающей анемии.

При УЗИ определялись увеличение одного из яичников в размерах и участок пониженной эхогенности иногда при разрыве апоплексии – свободная жидкость в малом таза. Выраженная клиническая симптоматика и наличие свободной жидкости являются показанием к экстренному хирургическому вмешательству.

Клинические признаки при перекрутах кисты яичника и придатков матки проявлялись появлением резких коликообразных болей в нижних отделах живота, напряжением и раздражением мышц передней брюшной стенки, тошнотой, рвотой, бледностью покровов тела, субфебрилитетом, признаками пареза кишечника, задержкой стула, холодным потом, тахикардией, поздним лейкоцитозом. При ректальном исследовании определялось болезненное опухолевидное образование в малом таза. УЗИ-картина зависела от степени перекрута и наличия сопутствующей патологии органа. На эхограммах часто наблюдалось увеличение яичника с выраженным кистозным изменением. В таких случаях эффективным методом диагностики является доплерография, которая позволяет уточнить состояние кровоснабжения органа.

При острой спаечной непроходимости кишечника диагностика базировалась на анамнезе, клинко-рентгенологических и ультразвуковых признаках заболевания. Лечебно-диагностическая лапаро-

скопия этим больным проводилась с целью визуального осмотра и по возможности выполнения эндоскопического адгезиолизиса.

Больным с подозрением на острую патологию органов брюшной полости лечебно-диагностическая лапароскопия выполнялась следующим образом: после формирования пневмоперитонеума с помощью иглы Вереща полулунным разрезом по складке выше пупка до 1 см послонно до апоневроза белой линии живота вскрывали мягкие ткани, через которые 11-миллиметровым троакаром пунктировали брюшную полость и вводили оптику лапароскопа, затем под контролем камеры в левую подвздошную область вводили манипуляционный 5-миллиметровый троакар, кроме того, дополнительный манипуляционный троакар диаметром 5 мм вводили над лонем. Ревизию начинали со стороны купола слепой кишки после исключения аппендицита, мезаденита, дивертикулита и других патологий кишечника, медленно опуская головной конец операционного стола, приступали к осмотру органов малого таза.

При остром аппендиците червеобразный отросток захватывали зажимом типа Алиса и вытягивали кверху, биполярным электродом производили коагуляцию брыжейки отростка от верхушки к основанию с последующим её пересечением ножницами и наложением на основание скелетированного отростка одной или двух петель Редера (рис. 1, *а, б*, см. на вклейке). Вмешательство выполняли в положении Тренделенбурга при повороте операционного стола на левый бок, при ретроцекальном или подпечёночном расположении отростка использовали положение Фовлера.

Затем на расстоянии 5–6 мм от лигатуры производили биполярную коагуляцию отростка и после этого его пересекали по нижней границе зоны коагуляции (рис. 2, см. на вклейке).

Обработку культи отростка после аппендэктомии выполняли по предложенному нами способу (Способ обработки культи отростка после лапароскопической аппендэктомии у детей. Распространение № 3289/R505. Утв. ВОИР ТГМУ им. Абу Али ибн Сина от 02.11.2012). После перевязки у основания, коагуляции и пересечения червеобразного отростка лигатурным способом над культёй по 5,5-миллиметровой конюле, вставленной в левую подвздошную область, устанавливали кончик пушера, с помощью которого были наложены петли Редера. Через просвет пушера с помощью инсулинового шприца вводили 0,2–0,3 мл 5% антисептического раствора йода. Последним непосредственно капали на слизистую поверхность культи отростка, тем самым производили обеззараживание (рис. 3, *а, б*, см. на вклейке).

Имеющийся экссудат в ложе отростка отсасывали аквапуратором, после чего выполняли экстракцию удалённого отростка (см. рис. 3, *б*), завершая операцию.

При осложнённых формах острого аппендицита и развитии различных форм аппендикулярного перитонита соответственно проводили тщательную санацию и дренирование брюшной полости.

При апоплексии яичника первым этапом санировали полость малого таза, удаляя имеющуюся кровь, после чего устанавливали место кровотечения яичника, затем биполярным электродом выполняли коагуляцию сосудов до окончательной остановки кровотечения (рис. 4, *а, б*, см. на вклейке).

При перекрутах кисты придатка матки его захватывали зажимом от основания и вытягивали кверху, далее биполярным электродом производили коагуляцию у основания кисты с последующим её пересечением ножницами (рис. 5, *а, б*, см. на вклейке).

При перекруте яичника с некрозом ткани органа первым этапом санировали имеющийся экссудат в полости малого таза, вторым этапом без раскручивания яичника с помощью петли Редера выполняли перевязку маточной трубы у её основания по возможности в двух местах и между ними пересекали, т. е. выполняли лапароскопическую тубоэрктомию (рис. 6, *а–г*, см. на вклейке). Культю обрабатывали 5% спиртовым раствором йода. При перекруте кисты яичника без некроза органа выполняли органосохраняющую операцию. Первым этапом санировали имеющийся экссудат в полости малого таза, вторым этапом с помощью мягкого зажима раскручивали яичник на обычное физиологическое место. Далее выполняли пункцию кисты и её вылушивание с последующим гемостазом и экстракцией макропрепарата.

Больным первичным пельвио- и аппендикулярным перитонитом после лапароскопической диагностики, установления распространённости гнойного выпота и взятия посева для бактериологического исследования выполняли тщательную санацию и промывание раствором метрогила или декасана макроскопически до чистых вод (рис. 7, *а*, см. на вклейке). После тщательной санации брюшную полость дренировали силиконовым катетером или катетером Фолея (рис. 7, *б*, см. на вклейке).

В связи с вторично-изменённым червеобразным отростком 6 (5,3%) больным после устранения основной причины острого абдоминального синдрома нами была проведена одномоментная, поэтапная лапароскопическая аппендэктомия. Все удалённые макроскопические препараты в обязательном порядке были подвергнуты гистологическим исследованиям.

Лечебно-диагностическая лапароскопия при острой спаечной непроходимости кишечника выполнена 39 больным. Успешный лапароскопический адгезиолизис с ликвидацией кишечной непроходимости нам удалось провести у 30 (76,9%) больных (рис. 8, а, б, см. на вклейке).

При обнаружении штрэнгов и плоских спаек выполняли их коагуляцию и пересечение, при обнаружении срастающихся межпетлевых спаек, когда практически было невозможно выполнить лапароскопический адгезиолизис, операция завершалась лапаротомией.

Инвагинация кишечника диагностирована у 14 больных, при этом тонко-толстокишечная инвагинация отмечена у 9 больных, хроническая рецидивирующая тонко-тонкокишечная инвагинация – у 5 детей. При тонко-толстокишечной инвагинации, как правило, купол слепой кишки на своём месте отсутствует, в проекции восходящего или поперечного отдела ободочной кишки визуализируется внедрение подвздошной кишки, где несколько выше определяется головка инвагината (рис. 9, а, см. на вклейке). При осмотре инвагината особое внимание обращали на наличие элементов некроза ущемлённой кишки, вовлечение в процесс лимфатических узлов, червеобразного отростка, иногда на пряди большого сальника. При выявлении необратимых некротических изменений ущемлённой части кишки в 2 случаях операция завершалась конверсией. Детям с хронической рецидивирующей тонко-тонкокишечной инвагинацией (рис. 9, б, см. на вклейке) во всех случаях удалось выполнение лапароскопической дезинвагинации.

Лапароскопический диагноз дивертикула Меккеля нами установлен у 11 больных (рис. 10, а, см. на вклейке). При узком основании дивертикула 5 больным выполнена лапароскопическая дивертикулэктомия по типу лигатурной аппендэктомии с применением петли Редера. У 6 больных при неясном кровотоке обнаружен язвенный дивертикулит на широком основании. Им выполнена резекция дивертикула с наложением анастомоза тонкой кишки «конец в конец» видеоассистированным методом.

Кистозное удвоение кишечника нами диагностировано у 5 детей (рис. 10, б, см. на вклейке). В 2 случаях предпринят переход на конверсию в связи с недостаточным опытом операционной бригады.

Лапароскопическая холецистэктомия выполнена 5 больным (рис. 11, а, б, см. на вклейке): 3 пациентам с калькулёзным холециститом, 1 – с острым холециститом и 1 – с водянойкой жёлчного пузыря. Пузырный проток и пузырную артерию выделяли после широкого вскрытия листка брюшины, покрывающего шейку пузыря, постепенно со всех сторон. Затем после перевязки и пересечения пузырного протока биполярными щипцами коагулировали пузырную артерию. Выделение пузыря из ложа проводили монополярным крючком с постоянной тракцией. Удалённый жёлчный пузырь эвакуировали через 11-миллиметровый троакар.

При остром абдоминальном синдроме у 6 больных выявлена опухоль тонкой кишки и её брыжейки (рис. 12, см. на вклейке). Этим больным также выполнена резекция опухоли с формированием первичного анастомоза тонкой кишки «конец в конец» видеоассистированным методом. При обнаружении опухоли кишечника и его брыжейки во всех случаях резекция опухоли проводилась с участием или в присутствии детского онколога. Эти дети дальнейшую терапию получили в условиях отделения детской онкологии.

Результаты и обсуждение

При изучении результатов диагностики острых заболеваний органов брюшной полости установлена 100% эффективность видеолапароскопии. Результаты лечения больных, оперированных лапароскопическим методом, нами изучены в сроки от 1 года до 8 лет. При лечебно-диагностической лапароскопии переход на конверсию отмечен в 19 (5,9%) случаях, что в основном приходилось на долю острой спаечной кишечной непроходимости (10) и распространённого аппендикулярного перитонита с наличием ригидных капсул межкишечных абсцессов (7), а также инвагинации кишечника с наличием некроза ущемлённой кишки (2). У 298 (94,1%) больных после лапароскопических вмешательств отмечены хорошие и удовлетворительные результаты. Видеоассистированные операции

выполнены 14 (10,7%) больным (6 – с опухолями кишечника, 6 – с дивертикулами Меккеля на широком основании и 2 – с кистозным удвоением кишечника).

При изучении результатов лечения острых заболеваний органов брюшной полости у всех оперированных лапароскопическим способом осложнений, требующих повторной операции, не наблюдали. У 1 больной, оперированной по поводу апоплексии правого яичника, и у 1 больного после аппендэктомии (в целом 0,7%) в послеоперационном периоде наблюдалось незначительное кровотечение из трубки, вставленной в малом тазу – проведена гемостатическая терапия. Данные осложнения были устранены консервативными методами, результат оценён как удовлетворительный.

В послеоперационном периоде акцентировали внимание на болевом синдроме, активности больного, времени до первого самостоятельного акта дефекации, ранних и поздних послеоперационных осложнениях.

Через 12–24 ч после лапароскопической операции 45 (61,1%) детей перестали жаловаться на послеоперационные боли, а через сутки жалоб не предъявляли 299 (82,9%) пациентов, в результате чего потребовалось меньше обезболивающих препаратов. Большинство больных начали свободный двигательный режим через 8–14 ч.

После лапароскопической операции по поводу острых заболеваний органов брюшной полости в значительно меньшей степени были выражены признаки послеоперационного пареза кишечника, нормальная перистальтика восстановилась быстрее, чем при классическом способе операции. У большинства пациентов после лапароскопической операции самостоятельный стул отмечен на $1,0 \pm 0,5$ сутки. Что касается послеоперационных абдоминальных осложнений, в случаях отмечено незначительное кровотечение, которое купировано медикаментозной терапией. Продолжительность госпитализации больных составила $3,5 \pm 0,75$ сут. Косметичность метода, особенно у девочек, даже не подлежит сравнению с тем или иным традиционным методом (рис. 13, см. на вклейке).

Заключение

Таким образом, лапароскопический метод диагностики и лечения острых заболеваний органов брюшной полости позволяет выполнить операцию более безопасно и с меньшей травматизацией у детей всех возрастных групп. Говоря о перспективах применения и развития методики лапароскопических операций по поводу острых заболеваний органов брюшной полости у детей, можно с уверенностью прогнозировать, что её использование является наиболее успешным и перспективным для лечения данной группы больных. Широкое применение лапароскопической технологии благодаря диагностическому этапу позволяет практически полностью исключить напрасные вмешательства, выполняемые при сомнительном диагнозе. Значительно улучшая результаты диагностики и лечения, сокращая сроки лечения и нетрудоспособности, этот вид оперативного пособия является альтернативным методом лечения детей с острыми заболеваниями органов брюшной полости.

Конфликт интересов. Авторы заявляют об отсутствии конфликта интересов.

Финансирование. Исследование не имело спонсорской поддержки.

ЛИТЕРАТУРА

1. Адамян Л.В., Дьяконова Е.Ю., Сибирская Е.В. и др. Хирургическая тактика при перекруте придатков матки у детей. *Репродуктивное здоровье детей и подростков*. 2014; 4: 35-41.
2. Климов Д.Е., Сажин В.П., Сажин И.В. и др. Послеоперационные осложнения лапароскопической аппендэктомии. *Эндоскопическая хирургия*. 2014; 1: 184-5.
3. Кохрендзе Н.А., Кутушева Г.Ф., Краснорский И.Н. Особенности течения гнойных воспалительных процессов придатков матки, осложнённых вторичным аппендицитом, у девочек. *Детская хирургия*. 2012; 1: 31-4.
4. Поддубный И.В., Фиткина О.А., Глыбина Т.М., Аппендикулярно-генитальный синдром у девочек. *Детская хирургия*. 2013; 2: 45-9.
5. Phillips S., Walton J.M., Chin I, F. Ten-year experience with pediatric laparoscopic appendectomy-are we getting better? *J. Pediatr. Surg.* 2005; 5(40): 842-5.
6. Асчер-Волш Дж., Бродман М. Острая боль гинекологического про-

- исхождения. *Репродуктивное здоровье детей и подростков*. 2010; 4: 21-34.
7. Коколина В.Ф., Чундокова М.А. Синдром острого живота у девочек. *Вопросы практической педиатрии*. 2009; 4 (4): 65-9.
 8. Лохвицкий С.В., Цешковский М.В., Иванченко А.Н. Эндовидеолапароскопические операции при трудностях диагностики в экстренной абдоминальной хирургии. *Альманах Института хирургии им. А.В. Вишневского*. 2012; 7. (1): 278.
 9. Разумовский А.Ю., Дронов А.Ф., Смирнов А.Н. *Эндоскопическая хирургия в педиатрии. Руководство для врачей*. Москва, 2016; 598 с.
 10. Соколов Ю.Ю., Коровин С.А., Дзядчик А.В. Лапароскопия у детей с острой ишемией органов брюшной полости. *Ученые записки Орловского государственного университета*. 2014; 63 (7). Ч. II: 110-1.
 11. Stanfill A.B., Matilsky D.K., Kalvakuri K. et al. Transumbilical laparoscopically assisted appendectomy: an alternative minimally invasive technique in pediatric patients. *J. Laparoendosc Adv Surg Tech*. 2010; 10(20): 873-6.
- REFERENCES
1. Adamyan L.V. D'yakonova E.Y., Sibirskaya E.V. and others. Surgical tactics for torsion of the appendages of the uterus in children. *Репродуктивное здоровье и подростков*. 4: 35-41.(in Russian)
 2. Klimov D.E., Sazhin V.P., Sazhin I.V. and others. Postoperative complications of laparoscopic appendectomy. *Endoskopicheskaya khirurgiya* 2014; 1: 184-5.(in Russian)
 3. Kohreidze H.A., Kutusheva G.F., Krasnogorskiy I.N. Features of the course of purulent inflammatory processes of the uterine appendages complicated by secondary appendicitis in girls. *Detskaya khirurgiya*. 2012; 1: 31-4. (in Russian)
 4. Poddubny I.V., Fitkina O.A., Glybina T.M. Appendicular - genital syndrome in girls. *Detskaya khirurgiya*. 2013; 2: 45-9.(in Russian)
 5. Phillips S., Walton J.M., Chin I. F. Ten-year experience with pediatric laparoscopic appendectomy-are we getting better? *J. Pediatr. Surg*. 2005; 5(40): 842-5.
 6. Ascher-Volsh J., Brodman M. Acute pain of gynecological origin. *Reproductive health of children and adolescent [Репродуктивное здоровье детей и подростков]*. 2010; 4: 21-34.
 7. Kokolina V.F., Chundokova M.A. Syndrome of an acute abdomen in girls. *Voprosy prakticheskoy pediatrii*. 2009; 4 (4): 65-9. (in Russian)
 8. Lokhvitsky S.V., Tseshkovsky M.V., Ivanchenko A.N. Endovideolaparoscopic surgery for diagnostic difficulties in emergency abdominal surgery. *Almanakh Instituta khirurgii imeni A.V. Vishnevskogo*. 2012; 7(1): 278. (in Russian)
 9. Razumovsky A.Y., Dronov A.F., Smirnov A.N. *Endoscopic surgery in pediatrics. Guidelines for doctors [Endoskopicheskaya khirurgiya v pediatrii. Rukovodstvo dluaa vrachey]*. Moscow, 2016; 598 p. (in Russian)
 10. Sokolov Y.Y., Korovin S.A., Dzyadchik A.V. Laparoscopy in children with acute ischemia of the abdominal cavity. *Scientific notes of Orel State University [Uchenye zapiski Orlovskogo gosudarstvennogo universiteta]*. 2014; 63 (7). Part II: 110-1.
 11. Stanfill A.B., Matilsky D.K., Kalvakuri K. et al. Transumbilical laparoscopically assisted appendectomy: an alternative minimally invasive technique in pediatric patients. *J. Laparoendosc Adv Surg Tech*. 2010; 10(20): 873-6.

Поступила 25 декабря 2017

Принята в печать 22 января 2018

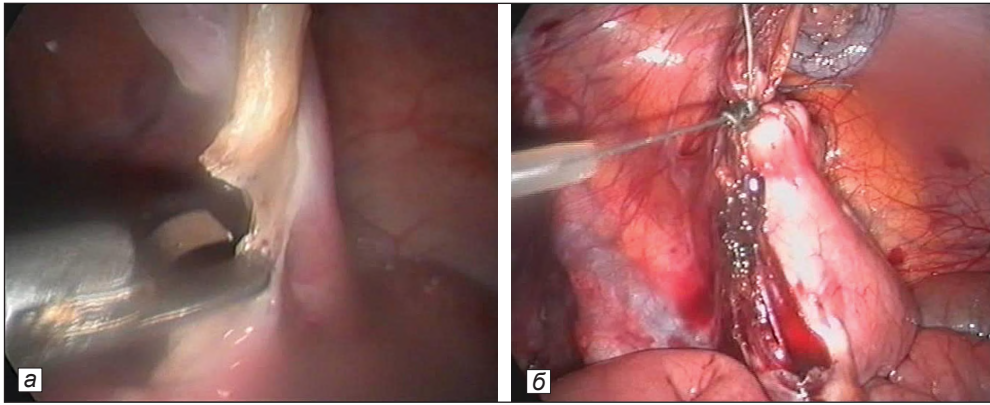


Рис. 1. Пересечение брыжейки червеобразного отростка после её коагуляции (а);
наложение петли Редера на основание скелетированного отростка (б).

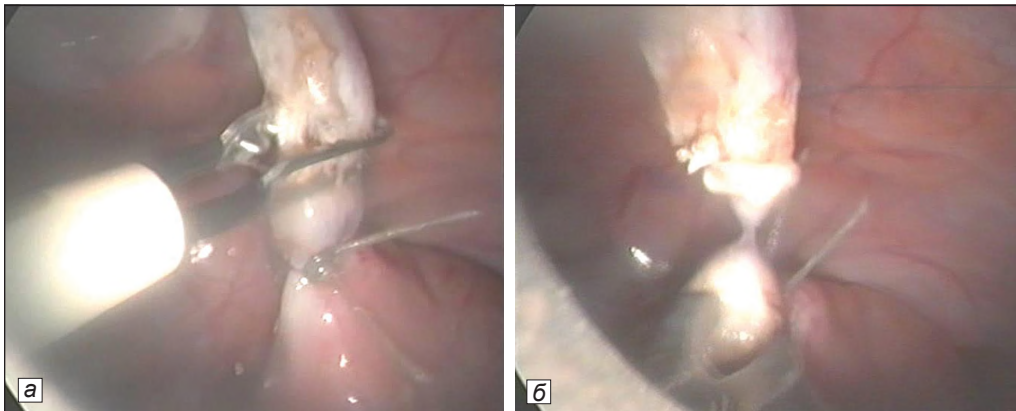


Рис. 2. Коагуляция червеобразного отростка на расстоянии 5–6 мм от лигатуры (а);
пересечение червеобразного отростка на расстоянии 5–6 мм от лигатуры (б).

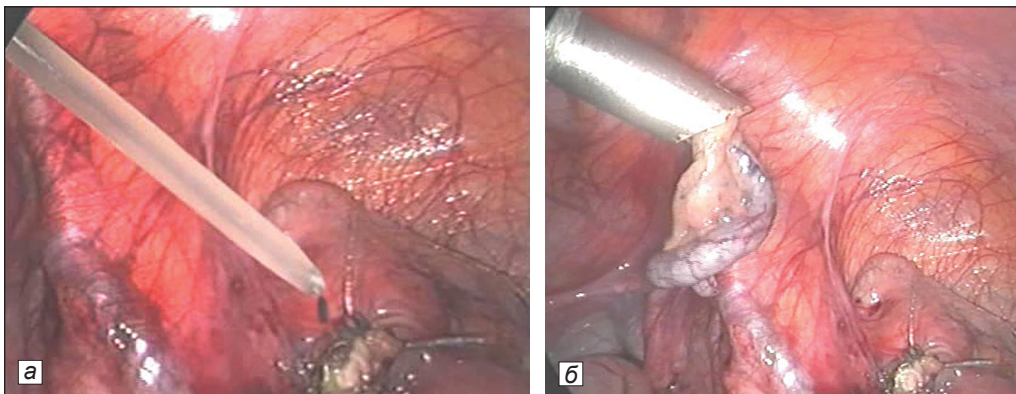


Рис. 3. обработка культи червеобразного отростка предложенным способом (а);
экстракция червеобразного отростка предложенным способом (б).

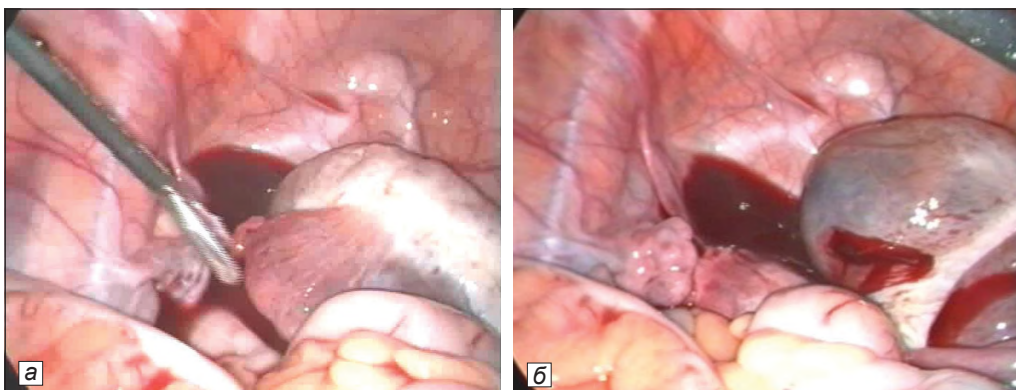


Рис. 4. Апоплексия правого яичника: наличие крови в малом тазу (а); место разрыва яичника (б).

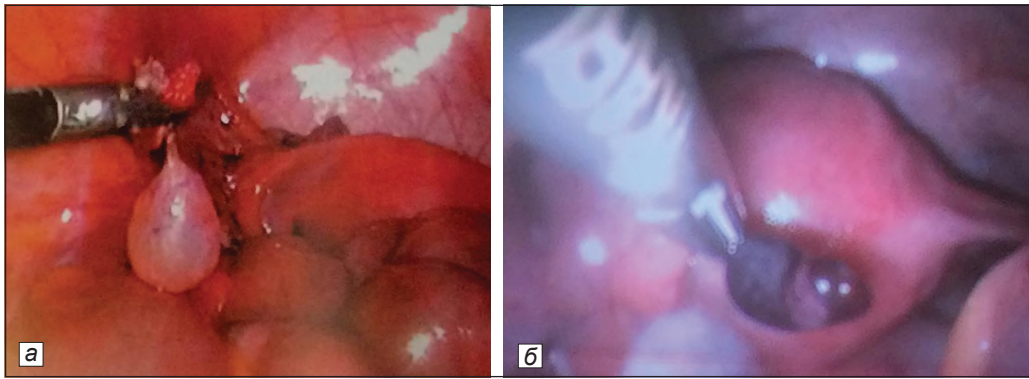


Рис. 5. Перекрут кисты придатка матки: без некроза (а); с некрозом (б).

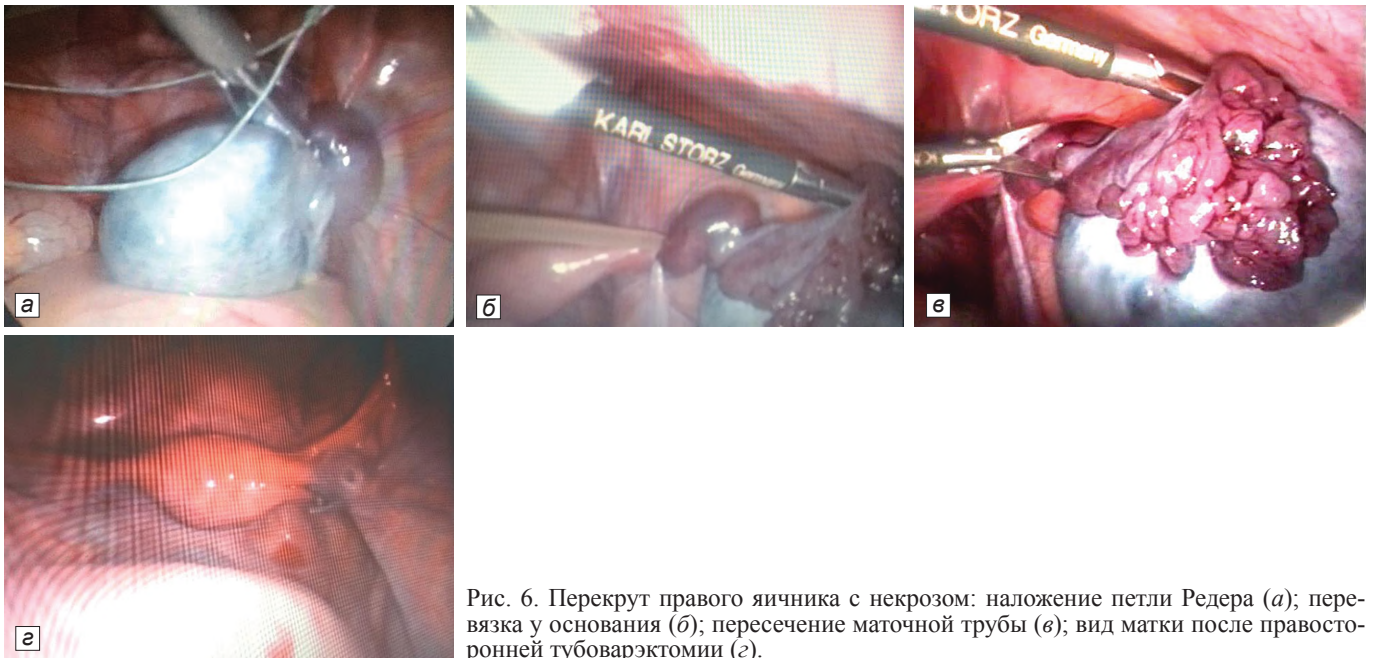

Рис. 6. Перекрут правого яичника с некрозом: наложение петли Редера (а); перевязка у основания (б); пересечение маточной трубы (в); вид матки после правосторонней тубоварэктоми (г).

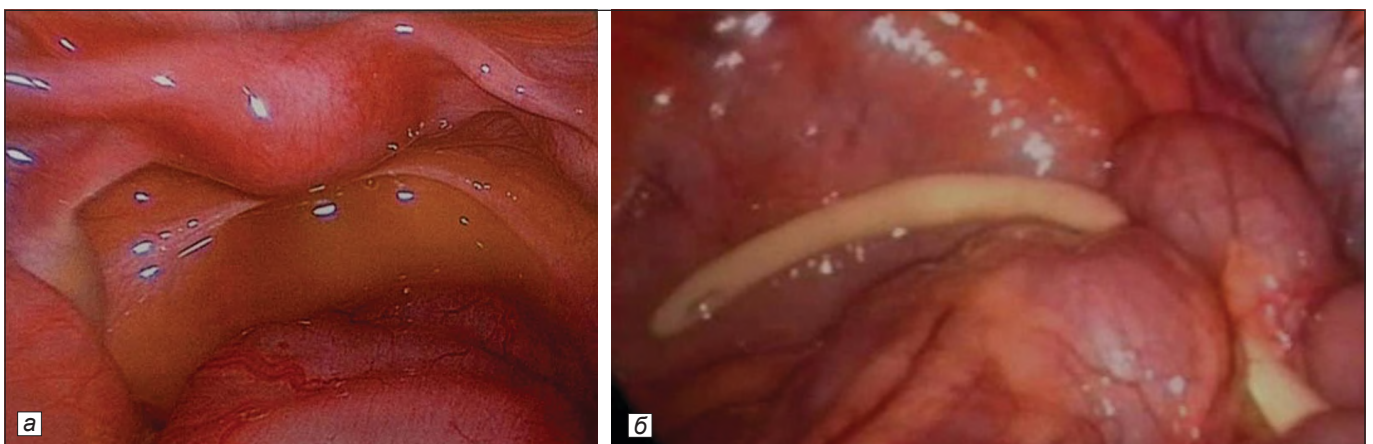


Рис. 7. Лапароскопическая картина первичного пельвиоперитонита: наличие гнойного выпота в полости малого таза (а); после санации и дренирования (б).

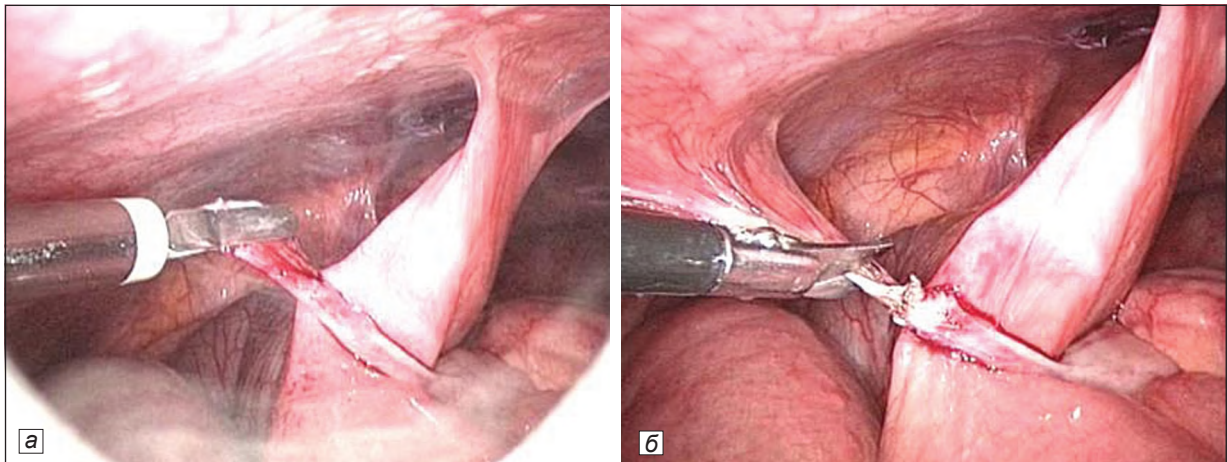


Рис. 8. Коагуляция штрanga (а); лапароскопическое пересечение штрanga (б).

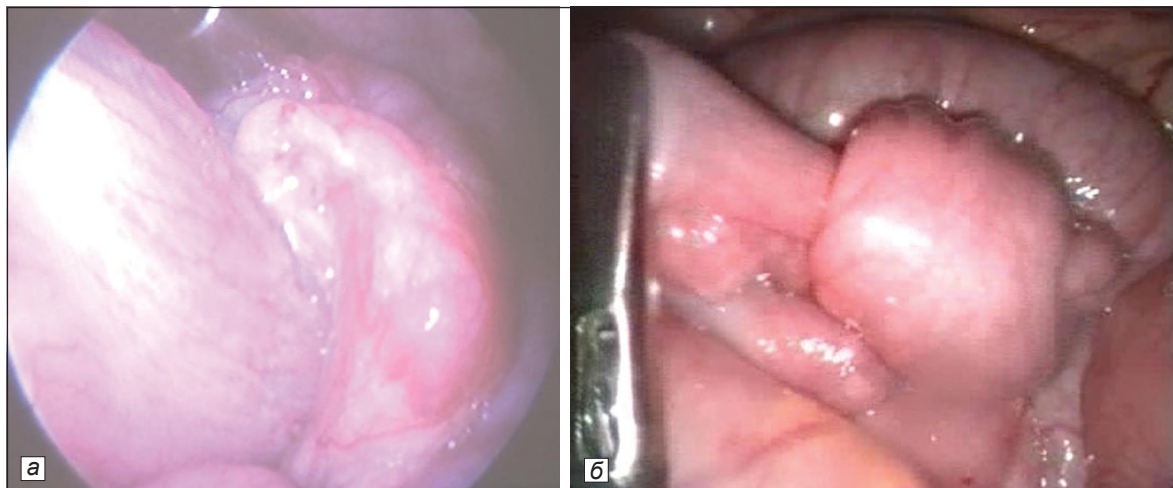


Рис. 9. Тонко-толстокишечная инвагинация (а); тонко-тонкокишечная инвагинация (б).

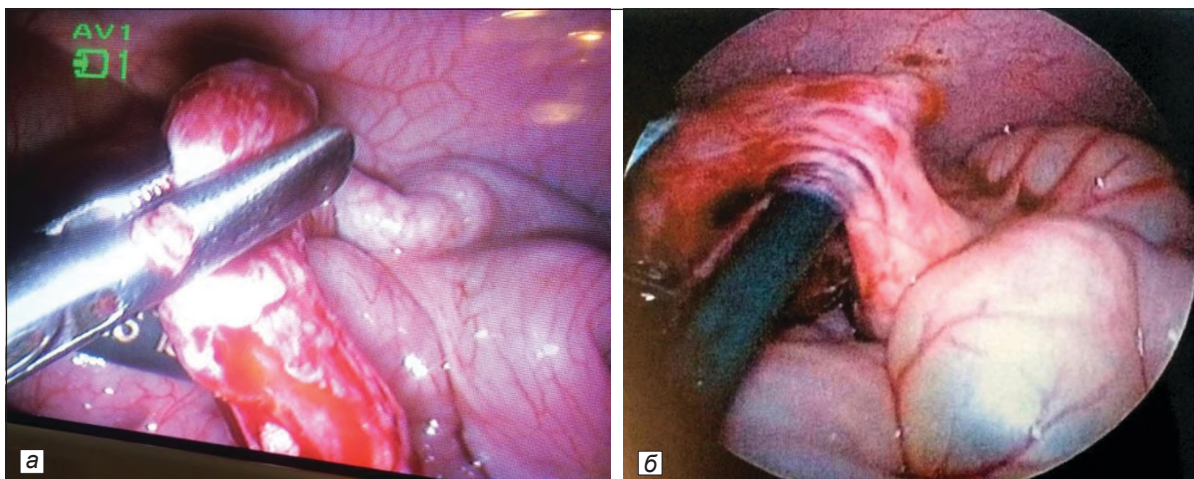


Рис. 10. Дивертикул Меккеля (а); кистозное удвоение кишечника (б).

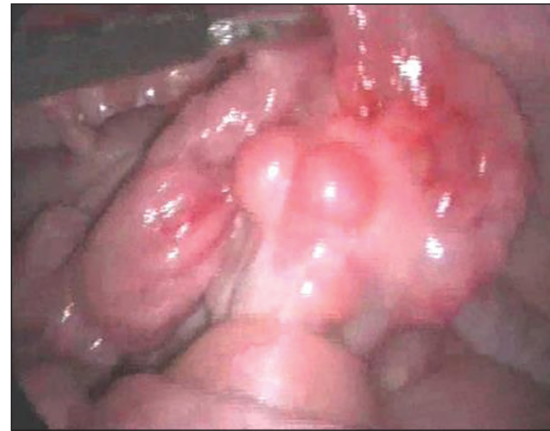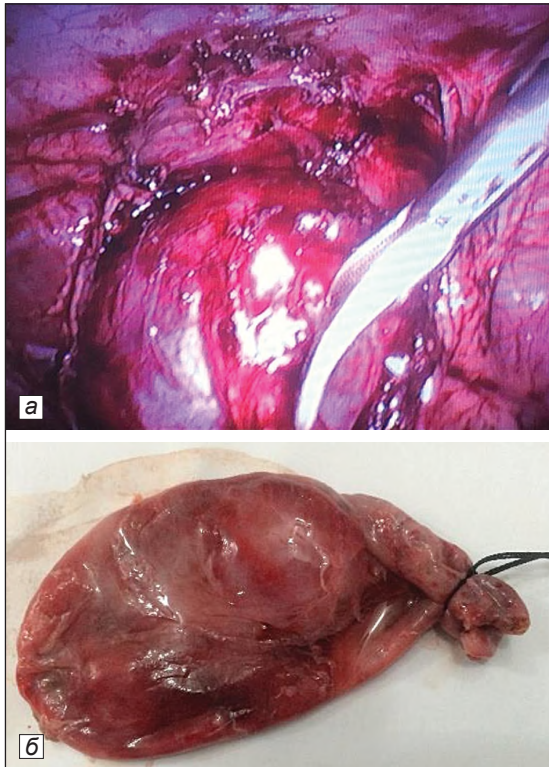


Рис. 12. Опухоль брыжейки тонкой кишки.

◀ Рис. 11. Лапароскопическая холецистэктомия у больного, который перенёс операцию на печени год назад: во время операции (а); жёлчный пузырь после холецистэктомии (б).

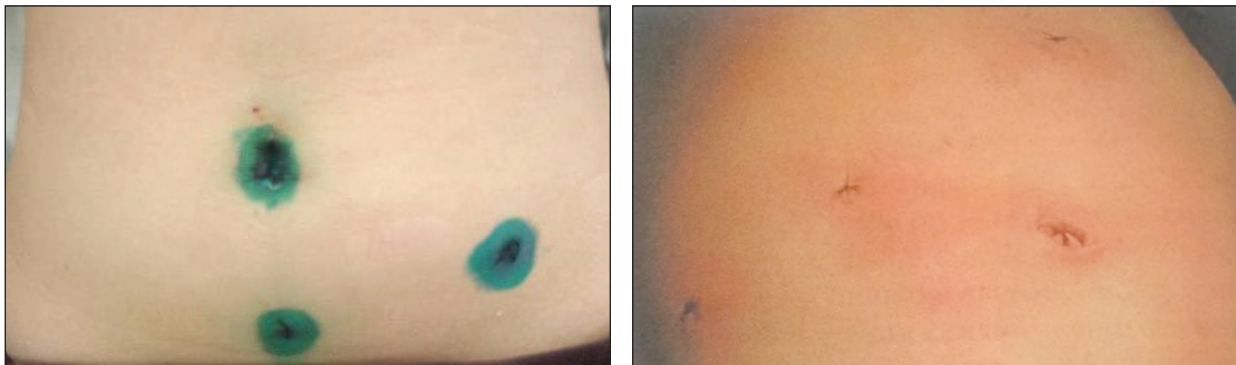


Рис. 13. Состояние брюшной стенки после лапароскопических вмешательств.

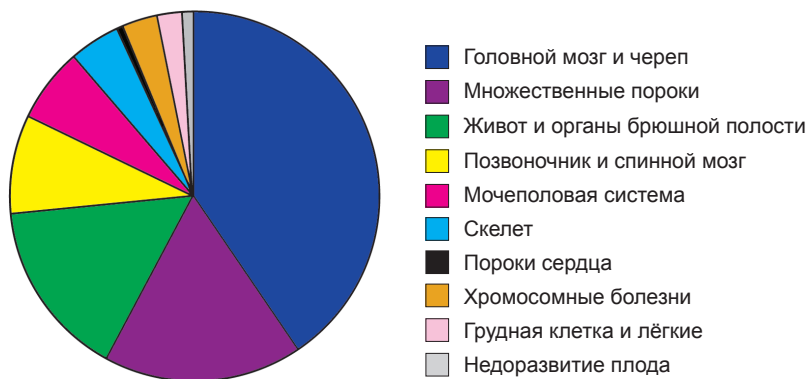

Рис. 2. Частота и структура пороков развития плода, выявленных в Скрининг-центре Самаркандской области в 2010–2015 гг.