DOI: http://dx.doi.org/10.18821/1560-9510-2020-24-1-11-15
Original article

© КОЛЛЕКТИВ АВТОРОВ, 2020

Нарбутов А.Г., Сухов М.Н., Серков И.И., Гарбузов Р.В., Клецкая И.С.

ФИБРО-АДИПОЗНАЯ ВАСКУЛЯРНАЯ АНОМАЛИЯ – НОВЫЙ ДИАГНОЗ В ПРАКТИКЕ ДЕТСКОГО СОСУДИСТОГО ХИРУРГА. ОПЫТ ДИАГНОСТИКИ И ЛЕЧЕНИЯ

Обособленное структурное подразделение «Российская детская клиническая больница Федерального государственного автономного образовательного учреждения высшего образования «Российский национальный исследовательский медицинский университет имени Н.И. Пирогова» Министерства здравоохранения Российской Федерации, 119571, Москва

В статье представлены результаты хирургического лечения 25 детей в возрасте от 1 года до 14 лет с фибро-адипозной васкулярной аномалией (ФАВА) нижних конечностей, проходивших лечение в нашей клинике в период с 2015 по 2019 г. Показаны результаты диагностических исследований, описаны основные характеристики патологии. На наш взгляд, полученные в настоящее время результаты подтверждают, что этот хирургический метод довольно эффективен, поскольку позволил существенно улучшить качество жизни, а в ряде случаев добиться полного исчезновения жалоб и симптоматики у пациентов с ФАВА.

Ключевые слова: *сосудистые мальформации; фибро-адипозная васкулярная аномалия; детская сосудистая хирургия.*

Для цитирования: Нарбутов А.Г., Сухов М.Н., Серков И.И., Гарбузов Р.В., Клецкая И.С. Фибро-адипозная васкулярная аномалия – новый диагноз в практике детского сосудистого хирурга. Опыт диагностики и лечения. *Детская хирургия.* 2020; 24(1): 11-15. DOI: http//dx.doi.org/10.18821/1560-9510-2020-24-1-11-15

Для корреспонденции: *Нарбутов Антон Геннадиевич*, врач-детский хирург ОСП «Российская детская клиническая больница ФГАОУ ВО «РНИМУ им. Н.И. Пирогова» МЗ РФ, 119571, г. Москва. E-mail: anarbutov@mail.ru

Narbutov A.G., Sukhov M.N., Serkov I.I., Garbuzov R.V., Kletskaya I.S.

FIBRO-ADIPOSE VASCULAR ANOMALY IS A NEW DIAGNOSIS IN THE PRACTICE OF A PEDIATRIC VASCULAR SURGEON. EXPERIENCE IN DIAGNOSTICS AND TREATMENT

Pirogov Russian Pediatric Clinical Hospital, Moscow, 119571, Russian Federation

The article discusses results of surgical treatment of 25 children, aged 1 to 14, with fibro-adipose vascular anomaly (FAVA) of lower extremities. The patients were treated in Pirogov Russian Pediatric Clinical Hospital in 2015-2019. Diagnostic findings are presented; basic features of the discussed pathology are described. As the obtained results have shown, in the authors' opinion, the discussed surgical approach turned to be quite effective, since it significantly improves the quality of life, and in some cases brings complete disappearance of complaints and symptoms in patients with FAVA.

Keywords: *vascular malformations, fibro-adipose vascular anomaly, pediatric vascular surgery.*

For citation: Narbutov A.G., Sukhov M.N., Serkov I.I., Garbuzov R.V., Kletskaya I.S. Fibro-adipose vascular anomaly is a new diagnosis in the practice of a pediatric vascular surgeon. Experience in diagnostics and treatment. *Detskaya khirurgiya (Russian Journal of Pediatric Surgery)* 2020; 24(1): 11-15. (In Russian). DOI: http//dx.doi.org/10.18821/1560-9510-2020-24-1-11-15

For correspondence: *Anton G. Narbutov*, pediatric surgeon, Russian Pediatric Clinical Hospital, 119571, Moscow, Russian Federation. E-mail: anarbutov@mail.ru

Information about authors: Narbutov A.G., http://orcid.org/0000-0003-0168-8671
Sukhov M.N., http://orcid.org/0000-0003-4412-3056; Serkov I.I., http://orcid.org/0000-0001-5265-0329
Garbuzov R.V., http://orcid.org/0000-0002-5287-7889; KletskayaI. S., http://orcid.org/0000-0002-8552-7682

Conflict of interest. The authors declare no conflict of interest.
Acknowledgments. The study had no sponsorship.

Received: December 17, 2019
Accepted: March 2, 2020

Введение

Спектр сосудистой патологии детского возраста обширен. С развитием методик визуализации, усовершенствованием морфологической службы и генетики, происходит открытие новых видов сосудистых аномалий. Ранее все сосудистые образования, поражающие мышцы, носили название внутримышечных гемангиом. На сегодняшний день данный термин не используется, ввиду понимания того, что внутримышечная сосудистая патология представлена спектром заболеваний, существенно различающихся по своей природе, клиническому течению и методам лечения. К таким заболеваниям относятся венозные мальформации, артериовенозные мальформации, сосудистые опухоли, PTEN-гамартома, а также ряд других заболеваний, в том числе фибро-адипозная васкулярная аномалия (ФАВА). ФАВА впервые описана и выделена в отдельную нозологию Ahmad Alomary в 2014 г. в описании 16 пациентов со схожими клинико-диагностическими признаками внутримышечной патологии с выраженным фиброзным, жировым и сосудистым компонентом, замещающим мышечную ткань [1].

К настоящему времени достаточно мало информации по данному виду патологии, сообщения единичны [1–10]. Мы представляем моноцентровые данные хирургического лечения 25 пациентов с ФАВА.

Материал и методы

За период с 2015 по 2019 г. на базе мультидисциплинарного центра сосудистых аномалий РДКБ ФГБОУ ВО РНИМУ им. Н.И. Пирогова Минздрава России было прооперировано 25 детей с диагнозом фибро-адипозная сосудистая аномалия (ФАВА).

DOI: http://dx.doi.org/10.18821/1560-9510-2020-24-1-11-15
Оригинальная статья

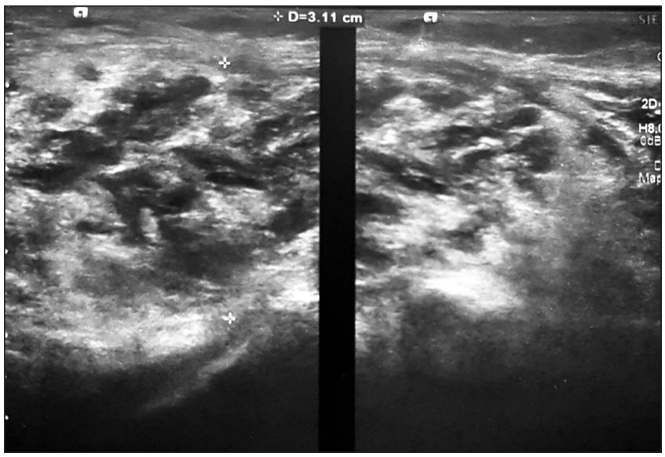

Рис. 1. УЗИ ребенка с ФАВА голени. Гетероэхогенное образование с множественными мелкими анэхогенными включениями.

Всем детям было проведено комплексное обследование, которое включало клинический осмотр, лабораторные анализы (общий анализ крови, мочи, биохимический анализ крови, коагулограмма, опредение группы крови и резус-фактора) и инструментальные обследования (УЗИ с дуплексным сканированием, КТ с контрастированием, МРТ, ангиография). Выбор инструментальных методов определялся необходимостью и техническими возможностями клиник по месту жительства – пациенты поступали в нашу клинику из разных регионов России с различными диагностическими возможностями. В РДКБ всем детям выполнялось УЗИ с дуплексным сканированием, в некоторых случаях – диагностическая ангиография.

Всем пациентам с диагнозом ФАВА выполнялось хирургическое вмешательство, объем которого зависел от степени поражения и вовлечения мышечных структур, сосудов, нервов.

Результаты

Клиническая характеристика пациентов. Средний возраст пациентов на момент обращения в нашу клинику составил 9,52 ± 0,63 лет (от 1 года до 14 лет). Средний возраст от начала клинических проявлений – 39,95 ± 5,91 мес. Часть пациентов ранее проходила лечение по поводу данного заболевания, которое было ошибочно верифицировано как внутримышечная гемангиома, диффузно-мышечная форма венозной мальформации, в 1 случае как артериовенозная мальформация, у 3 пациентов выполнялась биопсия по подозрению на наличие злокачественного образования. В одном случае пациентка получила 8 этапов консервативного лечения в объеме физиотерапевтических процедур, массажа и лечебной физкультуры в течение 6 лет без клинического эффекта.

Среди наших пациентов количество девочек превалировало с соотношением 17 к 8. У большинства детей поражение локализовалось на голени (n = 21), у 3 на бедре. У 1 ребенка ФАВА имела двойную локализацию на голени и бедре. Поражений верхних конечностей в нашей группе не было. Ни в одном случае родители не отмечали наличия подобной патологии у родственников.

Основными клиническими проявлениями у детей с ФАВА, поступивших в нашу клинику, были жалобы на болевой синдром в области пораженного сегмента конечности. Боли носили различную интенсивность: от умеренной степени при нагрузке, до выраженной при легком прикосновении. Кроме того, у 9 (36%) детей отмечалось нарушение походки в виде хромоты, либо хождения на пальцах с формированием эквинусной деформации стопы у 5 (20%), что было вызвано поражением задней группы мышц голени с формированием склероза и их укорочения. 12 (48%) детей жаловались на наличие объемного образования, у 4 (16%) определялось уменьшение объема пораженного сегмента конечности в сравнении со здоровой .

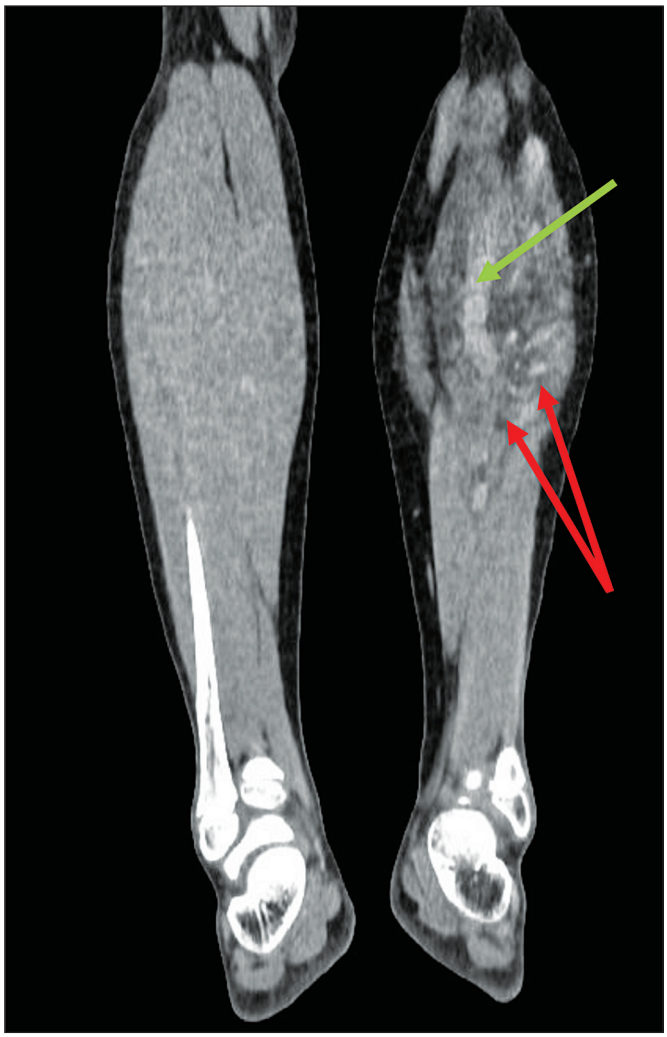

Рис. 2. КТ ребенка с ФАВА голени. Гиперинтенсивное образование, замещающее мышечную ткань. Характерными признаками являются мелкие венозные включения (красные стрелки) и дилатированная дренажная вена (зелёная стрелка).

Диагностика. Ультразвуковое исследование выполнено у всех пациентов (n = 25). На УЗИ ФАВА выглядела солидным гетероэхогенным образованием, замещающим мышечную ткань, с наличием множественных мелких анэхогенных включений. В ряде случаев в очаге поражения обнаруживались дилатированные вены. Признаков тромбоза вен не было выявлено ни у одного ребенка. (рис. 1)

КТ с болюсным контрастированием выполнено у 20 (80%) пациентов и было весьма информативным. В нативную фазу выявлялось гиперинтенсивное образование, в венозную фазу отмечалось накопление контрастного препарата в виде мелких сосудистых очагов, дренирующихся в расширенные патологические вены. (рис. 2)

МРТ выполнено у 8(32%) детей и показало себя достаточно информатиным методом исследования. На МРТ определялось мягкотканное солидное образование

DOI: http://dx.doi.org/10.18821/1560-9510-2020-24-1-11-15
Original article

Рис. 3 МРТ ребенка с ФАВА. Гиперинтенсивное образование, замещающее мышечную ткань с неоднородными включениями в Т1- (*а*) и Т2-режимах (*б*).

среди мышечных структур, гиперинтенсивное в Т1- и Т2-режимах. При этом интенсивность была ниже, чем в жидкостных образованиях (рис. 3, *а*, *б*).

У 4 (16%) детей применялось ангиографическое исследование, которое, по нашему мнению, для постановки диагноза показало себя менее информативным, чем КТ и МРТ, поскольку не позволяло в полной мере визуализировать структуру образования. Определялось накопление контрастного препарата в виде мелких очагов в проекции поражения, а также расширенные дренажные вены. Подобная картина могла наблюдаться при некоторых формах венозной мальформации, в виду чего специфичность исследования оказалась довольно низкой (рис. 4).

Гистологические характеристики. Макроскопическое исследование ФАВА – внутримышечное образование, сформированное из жира, фиброзированной волокнистой соединительной ткани и кластеров аномальных кровеносных сосудов (рис. 5, *а*, *б*).

Микроскопически ткань образования представлена сочетанием трёх компонентов: зрелой жировой тканью, фиброзированной волокнистой соединительной тканью и патологически сформированными сосудистыми полостями (рис. 5, *в*). Прочие гистологические характеристики включают выраженные атрофические изменения поперечнополосатой мышечной ткани, очаговую лимфоплазмоцитарную инфильтрацию, периваскулярный отёк, в части случаев определяется метапластическая оссификация. В морфогистологических материалах отмечается фиброзированная соединительная ткань, окружающая нервные стволики, в некоторых случаях с внедрением патологических сосудов венозного типа непосредственно в структуру нерва (рис. 5, *д*).

Также описывается сосудистый компонент, состоящий из крупнокалиберных вен с просветами неправильной формы, с неравномерно развитой мышечной стенкой (рис. 5, *е*), в части случаев имеет место локальный тромбоз; определяются кластеры эктазированных полнокровных тонкостенных сосудов, расположенных компактно по типу «стенка к стенке» с формированием картины, напоминающей альвеолярную структуру лёгкого (см. рис. 5, *в*). Характерной гистологической особенностью ФАВА являются многочисленные извитые артерии мелкого и среднего калибра с концентрической гипертрофией мышечной стенки (рис. 5, *в*, *г*, *е*). Также присутствуют скопления

Рис. 4. Ангиография ребенка с ФАВА голени. Неоднородное накопление контрастного препарата в мелких флебэктазах (красные стрелки) в проекции задней группы мышц голени.

DOI: http://dx.doi.org/10.18821/1560-9510-2020-24-1-11-15
Оригинальная статья

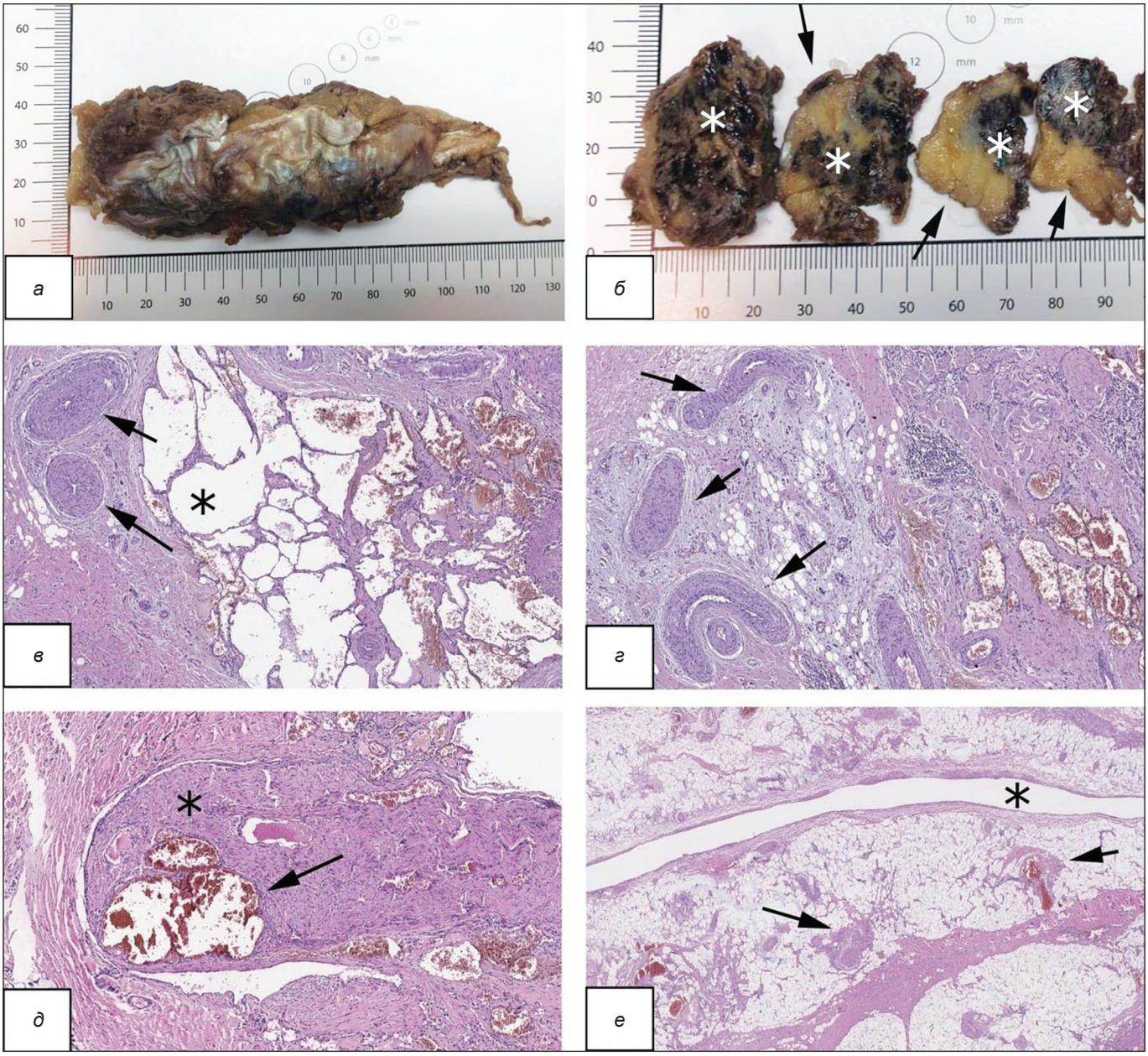

Рис. 5. Морфологическая картина ФАВА.

а, *б* – ФАВА, макроскопическая картина: ткань мышцы субтотально замещена фиброзной и жировой тканью (стрелки) с наличием кластеров аномальных сосудов (звёздочки); *в* – аномальные артерии с концентрической гипертрофией мышечной стенки (стрелки), эктазированные тонкостенные сосуды, заполненные кровью (звёздочка); (*г–е*, ув. ×150); *г* – извитые толстостенные артерии (стрелки) с периваскулярным отёком, в окружении склерозированной соединительной и жировой ткани и дистрофически изменёнными скелетными мышцами, с очаговой лимфоциарной инфильтрацией; *д* – среди фиброзированной соединительной ткани определяется «вмурованный» нервный стволик (звёздочка) с ангиоматозом (стрелка); *е* – крупная вена с неравномерно выраженной мышечной стенкой (звёздочка) и мелкие толстостенные артерии (стрелки) в окружении жировой ткани.

тонкостенных расширенных лимфатических сосудов, заполненных гомогенным эозинофильным содержимым.

Интраоперационная картина. Всем пациентам с диагнозом ФАВА, по данным клинико-инструментального исследования, проведена субтотальная или частичная резекция патологической ткани. Поражения кожи и подкожной клетчатки среди наших пациентов не отмечалось. Вовлечение в патологический процесс фасции выявлено у большинства детей (n = 20, 80%). Очаг ФАВА определялся как плотное образование бело-жёлтого цвета, расположенное в толще мышечной ткани, частично замещающее её. На разрезе в толще фиброзной и жировой ткани располагались множественные мелкие флебэктазы, заполненные венозной кровью. В ряде случаев в патологический процесс вовлекались нервные стволы вероятно являвшиеся причиной выраженного болевого синдрома. Невролиз выполнен у 8 (40%) пациентов, у 5 (20%) детей потребовалось выполнение пластики Ахиллова сухожилия (рис. 6).

После резекции очагов поражения мышц у 15 (60%) пациентов образовался обширный дефект мягких тканей, потребовавший выполнения пластики местными тканями.

У всех пациентов в послеоперационном периоде отмечался выраженный болевой синдром и требовалось про-

DOI: http://dx.doi.org/10.18821/1560-9510-2020-24-1-11-15
Original article

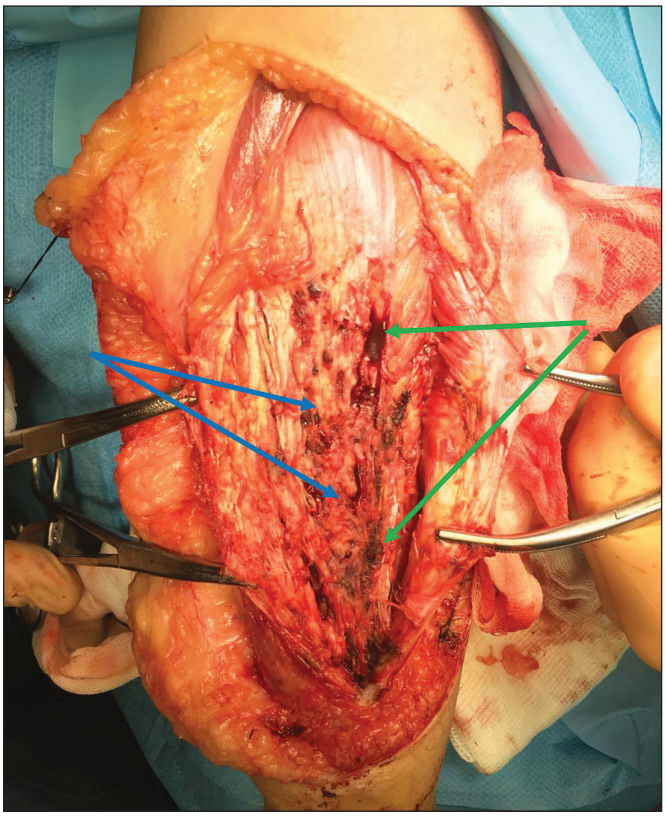

Рис. 6. Интраоперационный вид ФАВА голени. Плотное образование бело-желтого цвета (синие стрелки) с множественными мелкими венозными включениями (зелёные стрелки), поражающее мышцы и фасции.

ведение реабилитационных мероприятий. Средний срок госпитализации составил 17,5 ± 1,15 дней, в дальнейшем дети выписывались для амбулаторной реабилитации.

В настоящее время длительность катамнестического наблюдения составляет от 2 до 49 мес. Эффективность проведенных оперативных вмешательств оценивалась по следующим клиническим проявлениям: уменьшению либо исчезновению болевого синдрома, нормализации походки, а также по данным контрольного КТ либо МРТ (в зависимости от исследования, которое выполнялось до оперативного вмешательства).

Полное исчезновение болевого синдрома отмечено у 16 (64%) пациентов существенное уменьшение у 9 детей (36%). Походка нормализовалась в 87,5% случаев. У 1 ребенка планируется выполнение пластики Ахиллова сухожилия, ввиду остаточного укорочения, сохраняющегося эквинуса стопы.

Обсуждение

Термин ФАВА является новым в практике сосудистого хирурга, описан лишь в 2014 г. Ahmad Alomary. [1] При этом сама патология встречалась ранее, но обозначалась различными терминами: внутримышечная гемангиома, диффузная форма внутримышечной мальформации, внутримышечная артериовенозная мальформация, оссифицирующая гемангиома [11–14]. Вследствие подобной интерпретации результатов диагностики и отсутствия стандартов, дети получали несоответствующее лечение. Проводились курсы физиотерапии, компрессионной терапии, массажа, лечебной физкультуры, которые не приносили лечебного эффекта. В ряде случаев выполнялись попытки эмболизации вен в очаге ФАВА, СВЧ-гипертермии, эффект от которых был также сомнителен.

За прошедшие 5 лет с момента выделения заболевания в отдельную нозологическую единицу публикаций по данной проблеме всё ещё мало. Нет единого взгляда на методы лечения ФАВА. Представлены различные варианты мини-инвазивных хирургических процедур, включающих криоабляцию, склерозирование, эмболизацию [7, 8]. Кроме того, в виду существующего предположения о том, что ФАВА может возникать в результате мутации в гене *PIK3CA*, терапия сиролимусом может быть эффективной [6]. Существуют данные об успешном применении рапамицина в лечении ФАВА, однако опубликованные случаи на сегодняшний день единичны [4].

Заключение

Нами представлен собственный опыт хирургического лечения 25 пациентов с ФАВА. По полученным результатам, на наш взгляд, хирургический метод показал себя довольно эффективным, поскольку позволил существенно улучшить качество жизни, а в ряде случаев добиться полного исчезновения жалоб и симптоматики у пациентов с ФАВА. Однако оперативный метод безусловно не лишен отрицательных моментов. Из-за частого глубокого и массивного поражения мышечных структур ФАВА, вовлечения в патологический процесс магистральных сосудистых и нервных структур хирургическое вмешательство нередко сопряжено с потенциальными тяжелыми осложнениями. Кроме того, после подобных травматичных вмешательств реабилитационный период довольно длительный.

Следует также отметить короткий период послеоперационного наблюдения, который в нашей группе составляет максимально 49 мес, а в ряде случаев не превышает 1 года. Существует потенциальная возможность рецидива заболевания.

Поскольку ФАВА описана сравнительно недавно, только в 2014 г., публикаций на сегодняшний день всё ещё мало, требуется время и более глубокое изучение данной проблемы с вовлечением большего количества пациентов и медицинских центров с целью выработки оптимальной тактики лечения.

Конфликт интересов. Авторы заявляют об отсутствии конфликта интересов.

Финансирование. Исследование не имело спонсорской поддержки.

ЛИТЕРАТУРА / REFERENCES

1. Alomari, A.I., et al., Fibro-adipose vascular anomaly: clinical-radiologic-pathologic features of a newly delineated disorder of the extremity. *J Pediatr Orthop,* 2014; 34(1): 109-17.
2. Fernandez-Pineda, I., et al., Lower Extremity Fibro-Adipose Vascular Anomaly (FAVA): A New Case of a Newly Delineated Disorder. *Ann Vasc Dis,* 2014: 7(3): 316-9.
3. Clemens, R.K., et al., Combined and complex vascular malformations. *Vasa,* 2015. 44(2): 92-105.
4. Erickson, J., et al., Fibroadipose vascular anomaly treated with sirolimus: Successful outcome in two patients. *Pediatr Dermatol.* 2017. 34(6): 317-320.
5. Johnson, C.M. and O.M. Navarro, Clinical and sonographic features of pediatric soft-tissue vascular anomalies part 2: vascular malformations. *Pediatr Radiol,* 2017. 47(9): 1196-1208.
6. Luks, V.L., et al., Lymphatic and other vascular malformative/overgrowth disorders are caused by somatic mutations in PIK3CA. *J Pediatr,* 2015. 166(4): 1048-54 e1-5.
7. Ramaswamy, R.S., et al., Cryoablation of low-flow vascular malformations. *Diagn Interv Radiol,* 2019. 25(3):225-230.
8. Shaikh, R., et al., Cryoablation in fibro-adipose vascular anomaly (FAVA): a minimally invasive treatment option. *Pediatr Radiol,* 2016. 46(8): 1179-86.
9. Sheybani, E.F., E.P. Eutsler, and O.M. Navarro, Fat-containing soft-tissue masses in children. *Pediatr Radiol,* 2016. 46(13): 1760-1773.
10. Wang, K.K., et al., Surgical Management of Fibroadipose Vascular Anomaly of the Lower Extremities. *J Pediatr Orthop, 2019.*
11. Domb BG, Khanna AJ, Mitchell SE, et al. Toe-walking attributable to venous malformation of the calf muscle. *Clin Orthop.* 2004;420:225–229.
12. Klemme WR, James P, Skinner SR. Latent onset unilateral toe- walking secondary to hemangioma of the gastrocnemius. *J Pediatr Orthop.* 1994; 14: 773–775.
13. Wu JL, Wu CC, Wang SJ, et al. Imaging strategies in intramuscular haemangiomas: an analysis of 20 cases. *Int Orthop.* 2007; 31: 569–575
14. Wang YC, Jeng CM, Wu DY, et al. Giant ossified cavernous hemangioma of an extremity associated with an equinovarus deformity. *Skeletal Radiol.* 1998; 27: 522–524.

Поступила 17 декабря 2019
Принята в печать