DOI: https://dx.doi.org/10.18821/1560-9510-2020-24-5-303-306
Original article

© КОЛЛЕКТИВ АВТОРОВ, 2020

*Карпачев С.А., Зоркин С.Н., Гурская А.С., Тарзян А.О., Баязитов Р.Р., Жамынчиев Э.К., Галузинская А.Т.*

# ПЕРВЫЙ ОПЫТ ПНЕВМОВЕЗИКОСКОПИЧЕСКОЙ РЕИМПЛАНТАЦИИ МОЧЕТОЧНИКОВ У ДЕТЕЙ РАННЕГО ВОЗРАСТА

Федеральное государственное автономное учреждение «Национальный медицинский исследовательский центр здоровья детей» Министерства здравоохранения Российской Федерации, 119991, Москва

***Актуальность.*** *На сегодняшний день имеется мало публикаций, посвященных пневмовезикоскопической реимплантации мочеточников у детей раннего возраста. Статья посвящена оперативным вмешательствам в данной возрастной группе.*
***Материал и методы.*** *Оперативные вмешательства в условиях малого объема мочевого пузыря представляют значительную техническую сложность. Нами оценена возможность пневмовезикоскопической реимплантации мочеточников по Коэн у 14 детей в возрасте до 2 лет при различных видах обструктивных уропатий.*
***Результаты.*** *Всем детям выполнено оперативное лечение в запланированном объеме. Конверсий не было. Возраст и объем мочевого пузыря не явились ограничивающим фактором для данного вида вмешательства.*
***Заключение.*** *Пневмовезикоскопическая реимплантация у детей раннего возраста является высокотехнологичной операцией, требующей специального оборудования и высокой квалификации хирургической бригады. Необходимо накопление опыта для сокращения длительности операции.*

Ключевые слова: *пневмовезикоскопия; дети; пузырно-мочеточниковый рефлюкс; мегауретер.*

**Для цитирования:** Карпачев С.А., Зоркин С.Н., Гурская А.С., Тарзян А.О., Баязитов Р.Р., Жамынчиев Э.К., Галузинская А.Т. Первый опыт пневмовезикоскопической реимплантации мочеточников у детей раннего возраста. *Детская хирургия.* 2020;24(5): 303-306. DOI: https://dx.doi.org/10.18821/1560-9510-2020-24-5-303-306

**Для корреспонденции:** *Карпачев Сергей Анатольевич*, детский уролог центра детской урологии и андрологии ФГАУ «НМИЦ здоровья детей» Минздрава России, 119991, Москва. E-mail: karpachevsergey@yandex.ru

*Karpachev S.A., Zorkin S.N., Gurskaya A.S., Tarzyan A.O., Bayazitov R.R., Zhamynchiev E.K., Galuzinskaya A.T.*

## THE FIRST EXPERIENCE OF PNEUMOVESICOSCOPIC URETERAL REIMPLANTATION IN CHILDREN UNDER 2 YEARS OF AGE

National Medical Research Center for Children's Health. Moscow, Russian Federation

***Actuality.*** *To date, there are few publications focused on pneumovesicoscopic ureteral reimplantation in young children. The article is devoted to surgical interventions in this age group.*
***Material and methods.*** *Surgical interventions on small volume bladder have significant technical difficulties. The authors assessed potentials for performing pneumovesicoscopic ureteral reimplantation by the Cohen technique in 14 children under 2 with various obstructive uropathies.*
***Results.*** *In all children, surgical interventions were performed according to preoperative plans. There were no conversions to an open procedure. As it has been found out, patient's age and bladder volume were not limiting factors for this type of intervention.*
***Conclusion.*** *The pneumovesicoscopic ureteral reimplantation in young children is a hi-tech procedure which requires a unique equipment and a highly qualified surgical team. To reduce the procedure duration, further experience and more information are needed.*

Keywords: *pneumovesicoscopy; children; vesicoureteral reflux; megaureter.*

**For citation:** Karpachev S.A., Zorkin S.N., Gurskaya A.S., Tarzyan A.O., Bayazitov R.R., Zhamynchiev E.K. Galuzinskaya A.T. The first experience of pneumovesicoscopic ureteral reimplantation in children under 2 years of age. *Detskaya khirurgiya (Russian Journal of Pediatric Surgery)* 2020; 24(5): 303-306. (In Russian). DOI: https://dx.doi.org/10.18821/1560-9510-2020-24-5-303-306

**For correspondence:** *Sergey Karpachev*, pediatric urologist, National Medical Research Center for Children's Health, 119991, Moscow, Russian Federation. E-mail: karpachevsergey@yandex.ru

**Information about the authors:**
Karpachev S.A., https://orcid.org/0000-0002-0918-0656
Zorkin S.N., https://orcid.org/0000-0002-2731-5008
Gurskaya A.S., https://orcid.org/0000-0001-8663-2698
Tarzian A.O., https://orcid.org/0000-0001-7316-4880
Baiazitov R.R., https://orcid.org/0000-0002-2809-1894
Zhamynchiev E.K., https://orcid.org/0000-0003-4808-7769
Galuzinskaya A.T., https://orcid.org/0000-0003-4663-7114

*Conflict of interests.* The authors declare no conflict of interest.
*Acknowledgments.* The study had no sponsorship.

Received: June 22 , 2020
Accepted: September 21, 2020

DOI: https://dx.doi.org/10.18821/1560-9510-2020-24-5-303-306
Оригинальные статьи

## Актуальность проблемы

Развитие малоинвазивных методик в детской урологии оставляет все меньше пространства для открытой хирургии. Эндоскопическая коррекция рефлюкса путем введения объемообразующих препаратов, стентирование и балонная дилатация при обструкции уретеровезикального сегмента благодаря сочетанию малой инвазивности и высокой эффективности давно завоевали широкую популярность как среди врачей, так и родителей. Однако несмотря на ожидания, рост минимально инвазивных вмешательств не привел к сокращению открытых операций [1]. Отсутствие эффекта, либо осложнение после эндоскопической коррекции рефлюкса, невозможность проведения или неэффективность стентирования и балонной дилатации при обструкции уретеровезикального сегмента, наличие парауретральных дивертикулов или эктопии мочеточника диктует необходимость проведения реимплантации мочеточников [2–6].

Пневмовезикоскопическая реимплантация мочеточников зарекомендовала себя высокоэффективной методикой, не уступающей по результатам открытой реимплантации [7–12]. Инсуфляция углекислого газа под давлением 10 мм рт. ст. в эксперименте не оказывала негативного влияния [13]. К недостаткам метода традиционно относят техническую сложность, длительность операции, пологую кривую обучения хирурга [12, 14, 15]. По мнению большинства зарубежных и отечественных авторов, выполнение пневмовезикоскопической реимплантации мочеточника показано при возрасте старше 2 лет и объеме мочевого пузыря не менее 100 мл, что объясняется как техническими сложностями работы [9, 16] так и более высоким процентом интра- и послеоперационных осложнений [17]. Несмотря на это имеются немногочисленные публикации, свидетельствующие о возможности выполнения подобных вмешательств при объёме менее 100 мл даже в грудном возрасте [10, 18]. С накоплением опыта и совершенствованием техники появились работы на тему о возможности эндоскопической трансвезикальной дивертикулэктомии [19–23].

Цель исследования – оценить возможность пневмовезикоскопической реимплантации мочеточников у детей с объемом мочевого пузыря до 100 мл в возрасте до 2 лет.

## Материал и методы

В период с 2018 по 2020 г. в ФГАУ «НМИЦ здоровья детей» Минздрава России было пролечено 14 детей в возрасте от 4 мес до 2 лет: от 4 до 6 мес –3 ребенка, с 6 мес до 1 года – 4, от 1 до 2 лет – 7. Минимальный вес ребенка составил 4 кг, максимальный – 11 кг. Пролечено 12 пациентов с пузырно-мочеточниковым рефлюксом (ПМР), с мегауретером – 2. Алгоритм инструментального предоперационного обследования включал ультразвуковое сканирование почек с оценкой кровотока, микционную цистографию, статическую нефросцинтиграфию при ПМР и динамическую ренографию с диуретической пробой при мегауретере, экскреторная урография по показаниям.

Показанием к реимплантации мочеточника при мегауретере служило наличие рецидивирующего течения инфекции мочевой системы (подтвержденной, по данным диуретической ренографии, обструкции) при невозможности выполнить стентирование мочеточнка. У 9 пациентов оперативное вмешательство выполнено в связи с неэффективностью эндоскопической коррекции ПМР, а в 3 случаях при наличии парауретерального дивертикула. Все дети оперированы по методике Коэн. Двусторонняя реимплантация выполнена у 2 пациентов. Удаление парауретерального дивертикула в сочетании с реимплантацией мочеточника выполнено у 3 детей в возрасте 4, 6 мес и 1,5 лет.

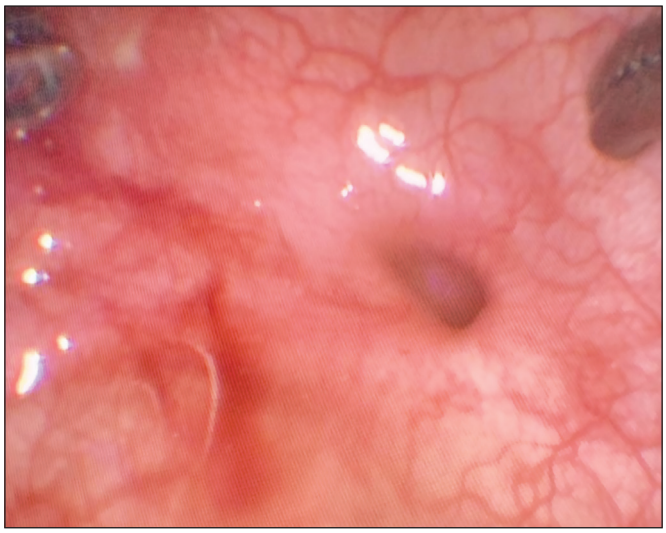

Рис. 1. Парауретеральный дивертикул.

***Техника операции***. Пациент укладывается в литотомичекое положение с опущенным головным концом и небольшим валиком под крестцом. Операция начинается с цистоскопии, оценки состояния слизистой, детрузора, устьев мочеточников. Выраженные воспалительные изменения слизистой служили противопоказанием к операции. У детей до 1 года заполнение мочевого пузыря при цистоскопии для установки первого порта выполнялось физиологическим раствором. У детей старшего возраста необходимой упругости для введения троакара в полость мочевого пузыря можно добиться инсуфляцией $CO_2$ до 10–12 мм рт. ст. Швы для фиксации мочевого пузыря накладывались с помощью игл для спиномозговой пункции, по методике, аналогичной при перкутанной герниорафии. Порт устанавливается в верхушку мочевого пузыря по средней линии максимально краниально, избегая повреждения брюшины. Использовались порты 3 мм, как для рабочих инструментов, так и для оптики, что позволяет уменьшить травму мочевого пузыря, а при необходимости менять положение оптики в ходе операции и уменьшить вероятность экстравазации мочи в послеоперационном периоде. После установки троакаров поддержание рабочего объема в мочевом пузыре осуществлялось инсуфляцией $CO_2$ до 8 мм рт. ст. Окклюзия уретры катетером Фолея для устранения утечки воздуха потребовалась в одном случае.

Техника пневмовезикоскопической реимплантации по Коэн, вне зависимости от объёма мочевого пузыря, полностью повторяет открытую классическую методику. При наличии парауретерального дивертикула (рис. 1) производится окаймляющий шейку разрез слизистой, дно дивертикула захватывается эндоскопическим инструментом и вворачивается в полость мочевого пузыря (рис. 2), и выделяется единым блоком с мочеточником. Выделение мочеточника происходит с помощью монополярного крючка током малой мощности. Внутрипузырная тракция мочеточника облегчается предварительно наложенным швом-держалкой на устье. По окончании диссекции мочетоника на длину, достаточную для реимплантации, производится ушивание дефекта детрузора и наложение шва фиксиру-

DOI: https://dx.doi.org/10.18821/1560-9510-2020-24-5-303-306
Original article

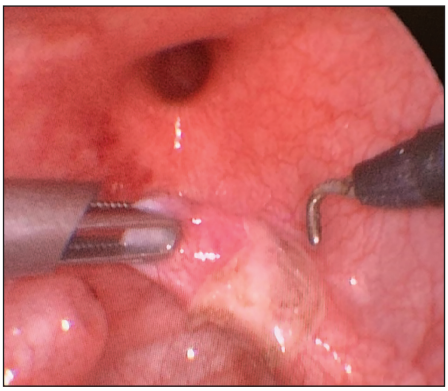

Рис. 2. Разрез, окаймляющий шейку вывернутого парауретерального дивертикула.

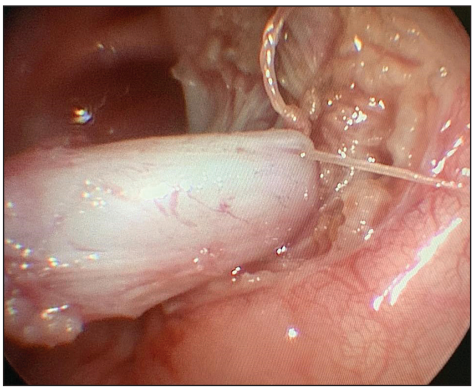

Рис. 3. Шов фиксирующий мочеточник к детрузору.

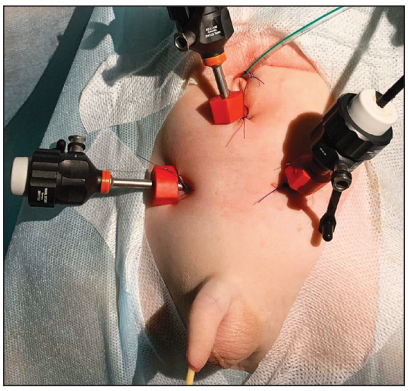

Рис. 4. Установленные троакары и дренаж в брюшной полости.

ющего мочеточник к детрузору, что препятствует его ретракции в ретропузырное пространство и облегчает дальнейшие манипуляции (рис 3). У детей раннего возраста при выделении мочеточника довольно часто происходит повреждение брюшины, осложняющееся пневмоперитонеумом, что значительно уменьшает и без того малый объём операционного пространства. Данное осложнение устраняется установкой иглы Вериша в брюшную полость, либо, при наличии значительного сброса, дренированием трубкой большего диаметра (рис 4). Наличие в анамнезе эндоскопических коррекций рефлюкса значимо затрудняют данный этап операции (рис 5). После проведения мочеточника в сформированный подслизистый тоннель фиксируется устье и ушивается дефект слизистой рассасывающимися нитями 6/0. Мочеточники интубируются катетерами СН 4–5 с выведением через троакарные проколы у мальчиков и через уретру у девочек, устанавливается катетер Фолея (рис 6).

## Результаты и обсуждение

В описываемой группе конверсий не было. Длительность операции составила от 70 до 120 мин при одностороннем процессе, от 150 до 180 мин – при двусторонней реимплантации. С накоплением опыта отмечается сокращение продолжительности операций, что сравнимо со временем открытого вмешательства. Наличие парауретеральных дивертикулов не сказалось на ходе, продолжительности и травматичности операции. Значимо большую трудность представляет мобилизация мочеточника после ранее введенных объемообразующих препаратов, обусловленную выраженным рубцом. Из интраоперационных осложнений у 4 детей отмечался пневмоперитонеум. В 3 случаях пневмоперитонеум купирован установкой в брюшную полость иглы Вериша , у одного пациента в связи со значительным сбросом воздуха для адекватного дренирования брюшной полости установлен дренаж СН 8. Во всех случаях удалось восстановить объём мочевого пузыря и завершить операцию. Умеренная гематурия отмечалась до 2 сут. Необходимость обезболивания сохранялась в течении 1–2 сут послеоперационого периода. Мочеточниковые интубаторы удалялись на 5–7-е сутки. Мочевой пузырь дренируется катетером Фолея 6–10 послеоперационных суток.

Исходя из накопленного мирового опыта, обязательное дренирование мочеточников и длительная катетеризация мочевого пузыря, вероятно, требуют пересмотра, так как экстраполировано нами из открытой хирургии.

Отсутствие обструктивных осложнений и купирование инфекции мочевой системы отмечено у всех больных с пузырно-мочеточниковым рефлюксом. У двух детей, оперированных по поводу мегауретера, по данным ультразвукового исследования, отмечается сокращение коллекторных систем почек, улучшение гемодинамики, по данным допплерографии. Цистография, констатировавшая отсутствие рефлюкса, выполнена 7 пациентам через 6 мес после операции.

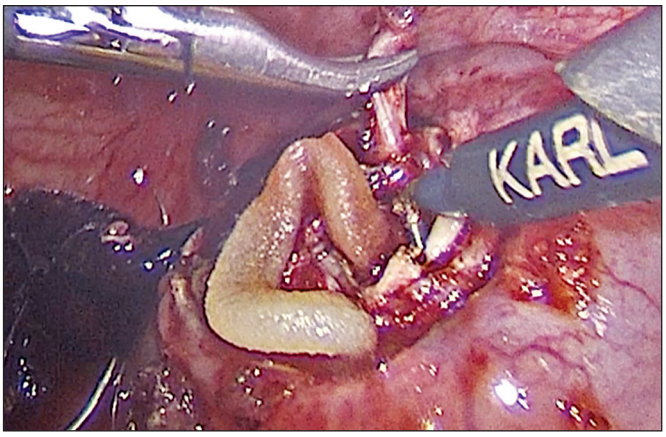


Рис. 5. Выделение введенного ранее объемообразующего препарата.

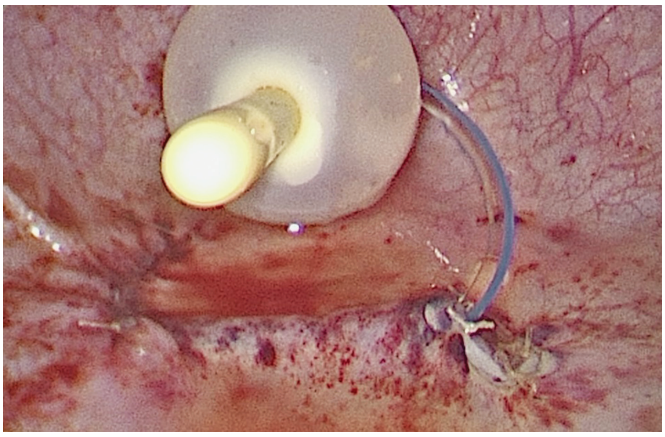

Рис. 6. Вид в конце операции.

DOI: https://dx.doi.org/10.18821/1560-9510-2020-24-5-303-306
Оригинальные статьи

## Заключение

Наш первый опыт свидетельствует о технической возможности везикоскопической реимплантации мочеточников вне зависимости от возраста, объема мочевого пузыря, наличия парауретральных дивертикулов и предшествующих эндоскопических коррекций рефлюкса. Безусловным требованием является высокий уровень подготовки и слаженная работа всей хирургической бригады. Дальнейшее совершенствование техники вероятно приведет к сокращению продолжительности операции до сравнимого с открытым вмешательством. На наш взгляд малая инвазивность позволит со временем вытеснить открытые операции в том числе и у детей грудного возраста, и станет «золотым стандартом» наряду с такими вмешательствами, как эндоскопическая коррекция рефлюкса, стентирование и баллонная дилатация уретеровезикального сегмента. Окончательную оценку метода можно дать только после накопления достаточного статистического материала. В настоящее время у всех наблюдаемых нами пациентов отмечается выраженная положительная динамика. Мы планируем продолжить проводимую работу.

**Конфликт интересов.** Авторы заявляют об отсутствии конфликта интересов

**Финансирование**. Исследование не имело спонсорской поддержки.

ЛИТЕРАТУРА (пп. 1, 4, 7–18, 20–22 см. в References)

2. Шмыров О.С., Врублевский С.Г., Врублевская Е.Н., Врублевский А.С. Эндохирургические вмешательства в коррекции патологии уретеровезикального сегмента у детей. *Детская хирургия*. 2014; 4: 25-8.
3. Коварский С.Л., Шмыров О.С., Текотов А.Н. Осложнения эндоскопической коррекции пузырно-мочеточникового рефлюкса. *Детская хирургия*. 2012; 3: 51—4.
5. В.И. Губарев, С.Н. Зоркин, В.Ю. Сальников, И.В. Филинов, Е.И. Петров, Ш.Г. Маликов, И.Н. Пономарчук. Эффективность баллонной дилатации высокого давления при лечении обструктивных уропатий у детей. *Педиатрия.* 2017; 96 (5): 152–6.
6. Зоркин С.Н., Гусарова Т.Н., Борисова С.А., Барсегян Е.Р. Эндоскопическая коррекция пузырно-мочеточникового рефлюкса у детей. *Детская хирургия*. 2011; 2:23-7.
19. Каганцов И.М., Сизонов В.В., Дубров В.И., Бондаренко С.Г., Шмыров О.С., Акрамов Н.Р., Пирогов А.В., Кулаев А.В., Сварич В.Г. Пневмовезикоскопическая дивертикулэктомия у детей. *Экспериментальная и клиническая урология*. 2019; (4):134-8.

REFERENCES

1. Lendvay T.S., Sorensen M., Cowan CA., et al. The evolution of vesicoureteral reflux management in the era of dextranomer/hyaluronic acid copolymer: a pediatric health information system database study. *J. Urol.* 2006;176(4):1864–7.1
2. Shmyrov O.S., Vrublevsky S.G., Vrublevskaya E.N., Vrublevsky A.S. Endosurgical interventions for correction of pathological vesicoureteral segment in children. *Detskaya khiru*rgiya. 2014; 4: 25-8,(in Russian)
3. Kovarsky S.L., Shmyrov O.S., Tekotov A.N. Complications of endoscopic correction of vesicoureteral reflux. *Detskaya khururgiya*. 2012; 3: 51—4.(in Russian)
4. Elder J.S., Diaz M., Caldamone A.A., Cendron M., Greenfield S., Hurwitz R. Endoscopic therapy for vesicoureteral reflux: a metaanalysis. I. Reflux resolution and urinary tract infection. *J. Urol*. 2006; 175 (2): 716—22.
5. Gubarev V.I., Zorkin S.N., Salnikov V.Y., Filinov I.V., Petrov E.I.1, Malikov S.G., Ponomarchuk I.N. The effectiveness of high pressure balloon dilatation in obstructive uropathy treatment in children. *Pediatriya. Zurnal imeni G.N.Speranskogo.* 2017; 96 (5): 152–6.(in Russian)
6. Zorkin S.N., Gusarova T.N., Borisova S.A., Barsegyan E.R. Endoscopic correction of the vesicoureteral reflux in children. *Detskaya khirurgiya*. 2011; 2: 23-7. (in Russian)
7. Gill I.S., Ponsky L.E., Desai M., Kay R., Ross J.H. Laparoscopic cross-trigonal Cohen ureteroneocystostomy: novel technique. *J. Urol*. 2001; 166(5): 1811–4.
8. Yeung C.K., Sihoe J.D., Borzi P.A. Endoscopic cross-trigonal ureteral reimplantation under carbon dioxide bladder insufflation: a novel technique. *J. Endourol.* 2005; 19(3): 295–9.
9. Canon S.J., Jayanthi V.R., Patel A.S. Vesicoscopic cross-trigonal ureteral reimplantation: a minimally invasive option for repair of vesicoureteral reflux. *J. Urol.* 2007; 178(1): 26–73;
10. Valla J.S., Steyaert H., Griffin S.J., Lauron J., Fragoso A.C., Arnaud P. et al. Transvesicoscopic Cohen ureteric reimplantation for vesicoureteral reflux in children: a single centre 5-year experience. Journal of pediatric urology. 2009; 5(6):466-71.
11. Chung M.S., Han S.W., Jung H.J., Im Y.J., Han H.H., Na J.C. et al. Transvesicoscopic ureteral reimplantation in children with bilateral vesicoureteral reflux: surgical technique and results. *Journal of laparoendoscopic & advanced surgical techniques Part A*. 2012; 22(3):295-300.
12. Emir H., Mammadov E., Elicevik M., Buyukunal C., Soylet Y. Transvesicoscopic crosstrigonal ureteroneocystostomy in children: a single-center experience. *Journal of pediatric urolog*y. 2012; 8(1):83-6.
13. Xiang B. The effect of CO2 pneumovesicum on upper urinary tract / B. Xiang, J.X. Liu, H.B. Sung, B. Yan, W. Cheng . *J. Pediatr. Surg*. 2010; 45(9): 1863-7.
14. Jayanthi V. Vesicoscopic cross-trigonal ureteral reimplantation: high success rate for elimination of primary reflux. *Journal of Pediatric Urology*. 2018 Aug;14(4):324.e1-5.
15. Hong C.H., Kim J.H., Jung .H.J, Im Y.J., Han S.W. Single-surgeon experience with transvesicoscopic ureteral reimplantation in children with vesicoureteral reflux. *Urology*. 2011; 77(6): 1465–9.
16. Jayanthi V., Patel A. Vesicoscopic ureteral reimplantation: a minimally invasive technique for the definitive repair of vesicoureteral reflux. *Adv. Urol*. 2008;Article ID 973616 : 6.
17. Kutikov A., Guzzo T.J., Canter D.J., Casale P. Initial experience with laparoscopic transvesical ureteral reimplantation at the Children's Hospital of Philadelphia. *J. Urol.* 2006; 176(5): 2222–5.(in Russian)
18. Pirogov A.V., Sizonov V.V., Kogan M.I. Experience of 157 vesikoscopic operations in children. *Urologiya* 2017; 6:00–00. Doi: https: //dx.doi.org/ 10.18565/ Urologiya. 2017.6.00-00.
19. Kagantsov I.M., Sizonov V.V., Dubrov V.I., Bondarenko S.G., Shmyrov O.S., Akramov N.R., Pirogov A.V., Kulaev A.V., Svarich V.G. Pneumovesicoscopic diverticulectomy in children. International multicenter study. *Experimentalnaya I Clinicheskaya Urologiya*. 2019; (4):134-8. (in Russian)
20. Badawy H., Eid A., Hassouna M., Elkarim A.A., Elsalmy S. Pneumovesicoscopic diverticulectomy in children and adolescents: is open surgery still indicated? *J. Pediatr. Urol*. 2008;4(2):146–149.
21. Marte A., Sabatino MD., Borrelli M., Del Balzo B., Nino F., Prezioso M. et al. Pneumovesicoscopic treatment of congenital bladder diverticula in children: our experience. J. Laparoendosc. *Adv. Surg. Tech. A.* 2010;20(1):87–90.
22. Marte A., Cavaiuolo S., Esposito M., Pintozzi L. Vesicoscopic Treatment of Symptomatic Congenital Bladder Diverticula in Children: A 7-Year Experience. *Eur. J. Pediatr. Surg*. 2016; 26(03): 240-4 DOI: 10.1055/s-0035-1551564

Поступила 22 июня 2020
Принята 21 сентября 2020