DOI: https://dx.doi.org/10.18821/1560-9510-2020-24-5-307-311
Original article

© КОЛЛЕКТИВ АВТОРОВ, 2020

Керимов П.А., Казанцев А.П., Рыбакова Д.В., Рубанский М.А., Рубанская М.В., Темный А.С, Комаров И.Г., Близнюков О.П., Матинян Н.В., Сагоян Г.Б., Варфоломеева С.Р.

ЛАПАРОСКОПИЧЕСКИЙ ДОСТУП В ХИРУРГИЧЕСКОМ ЛЕЧЕНИИ ДЕТЕЙ С СОЛИДНОПСЕВДОПАПИЛЛЯРНОЙ ОПУХОЛЬЮ ПОДЖЕЛУДОЧНОЙ ЖЕЛЕЗЫ

ФГБУ «НМИЦ онкологии им. Н.Н. Блохина» МЗ РФ. Федеральное государственное бюджетное учреждение «Национальный медицинский исследовательский центр онкологии имени Н.Н. Блохина» Министерства Здравоохранения Российской Федерации, 115478, г. Москва

Введение. *Солиднопсевдопапиллярные опухоли (СППО) поджелудочной железы встречаются редко, не превышая 1-2% всех экзокринных опухолей поджелудочной железы. Лечение пациентов с данной патологией, заключается в радикальном удалении опухоли, что и обусловливает благоприятный прогноз заболевания. При локализации опухоли в теле с распространением на хвост или только в хвосте органа, выполняются дистальные субтотальные спленсохраняющие или дистальные спленсохраняющие резекции поджелудочной железы.*
Цель *– демонстрация возможности лапароскопического доступа в хирургическом лечении детей с СППО.*
Материал и методы. *В работе представлен опыт применения лапароскопического доступа у 9 пациентов с диагнозом СППО поджелудочной железы, которым выполнены подобного рода вмешательства.*
Обсуждение. *Данное исследование демонстрирует, что резекция поджелудочной железы может быть выполнена лапароскопически.*
Заключение. *Лапароскопический доступ является приоритетным при дистальных, дистальных субтотальных резекциях поджелудочной железы, позволяет сократить продолжительность вмешательства, минимизировать хирургическую травму, ускорить период реабилитации пациента, улучшить косметический эффект, снизить длительность госпитализации, при этом не ухудшить непосредственные и отдаленные результаты терапии.*

Ключевые слова: *поджелудочная железа; резекции поджелудочной железы; солиднопсевдопапиллярные опухоли; лапароскопия; детская хирургия; детская онкология.*

Для цитирования: Керимов П.А., Казанцев А.П., Рыбакова Д.В., Рубанский М.А., Рубанская М.В., Темный А.С, Комаров И.Г., Близнюков О.П., Матинян Н.В., Сагоян Г.Б., Варфоломеева С.Р. Лапароскопический доступ в хирургическом лечении детей с солиднопсевдопапиллярной опухолью поджелудочной железы. *Детская хирургия.* 2020; 24(5): 307-311. DOI: https://dx.doi.org/10.18821/1560-9510-2020-24-5-307-311

Для корреспонденции: *Керимов Полад Акшинович*, доктор медицинских наук, детский хирург, детский онколог, ведущий научный сотрудник хирургического отделения №2 опухолей торакоабдоминальной локализации, отдела общей онкологии научно-исследовательского института ФГБУ «НМИЦ онкологии им. Н.Н. Блохина» МЗ РФ 115478, г. Москва. E-mail: polad73@mail.ru

Kerimov P.A., Kazantsev A.P., Rybakova D.V., Rubansky M.A., Rubanskaya M.V., Temnyy A.S., Komarov I.G., Bliznyukov O.P., Matinyan N.V., Sagoyan G.B., Varfolomeeva S.R.

A LAPAROSCOPIC ACCESS IN THE SURGICAL TREATMENT OF CHILDREN WITH SOLID PSEUDOPAPILLARY TUMORS OF THE PANCREAS

N.N. Blokhin National Medical Research Center of Oncology, Moscow, Russian Federation

Introduction. *Solid-pseudopapillary tumors (SPT) of the pancreas are rare, not exceeding 1-2% of all exocrine pancreatic tumors. Treatment of patients with this pathology consists of the radical removal of the tumor which has to a favorable prognosis of the disease. If the tumor is localized only in the pancreas tail or in the body with invasion into the tail, distal subtotal splenopreserving or distal splenopreserving pancreatic resections are performed.*
Objective. *To demonstrate potentials of laparoscopic access in the surgical treatment of children with SPT.*
Material and methods. *The article discusses 9 patients with diagnosed SPT who had the abovementioned surgical interventions via laparoscopic access .*
Discussion. *The researchers demonstrated that pancreatic resections can be performed laparoscopically.*
Conclusions. *The laparoscopic access is a priority for distal, distal subtotal pancreatic resections. It reduces surgical time, minimizes surgical trauma, accelerates patients' rehabilitation , improves cosmetic effects as well as makes hospital stay shorter. In addition, it does not worsen immediate and long-term outcomes of the treatment.*

Keywords: *pancreas; pancreatic resection; solid pseudopapillary tumors; laparoscopy; pediatric surgery; pediatric oncology.*

For citation: Kerimov P.A., Kazantsev A.P., Rybakova D.V., Rubansky M.A., Rubanskaya M.V., Temnyy A.S., Komarov I.G., Bliznyukov O.P., Matinyan N.V., Sagoyan G.B., Varfolomeeva S.R. A laparoscopic access in the surgical treatment of children with solid pseudopapillary tumors of the pancreas. *Detskaya khirurgiya (Russian Journal of Pediatric Surgery)* 2020; 24(5): 307-311. (In Russian). DOI: https://dx.doi.org/10.18821/1560-9510-2020-24-5-307-311

For correspondence: *Polad Kerimov*, MD, doctor of medical sciences, pediatric surgeon, pediatric oncologist, leading researcher at surgical department No 2 for tumors of the thoracoabdominal localization, Scientific Research Institute of Pediatric Oncology and Hematology, 115478 Moscow, Russian Federation. E-mail: polad73@mail.ru

Conflict of interest. The authors declare no conflict of interest.
Acknowledgments. The study had no sponsorship.

Received: June 08, 2020
Accepted: September 21, 2020

DOI: https://dx.doi.org/10.18821/1560-9510-2020-24-5-307-311
Оригинальные статьи

Введение

Солиднопсевдопапиллярные опухоли (СППО) поджелудочной железы встречаются редко, не превышая 1–2% всех экзокринных опухолей поджелудочной железы [1]. СППО, впервые была описана в 1959 г. [2] как «папиллярная опухоль поджелудочной железы, доброкачественная или злокачественная». Поражает в основном молодых женщин в возрасте второго или третьего десятилетия. Эти опухоли имеют низкий злокачественный потенциал, неясный патогенез, постепенно растут и достигают достаточно больших размеров до появления симптомов [3, 4]. Типичные клинические проявления часто описываются пациентами. В некоторых случаях, является случайной находкой при обследовании [3]. Опухоль часто располагается в головке или хвосте поджелудочной железы. Метастазы редки, но, когда они присутствуют, поражают преимущественно печень [4, 5]. За последние 50 лет в литературе было опубликовано около 450 наблюдений солидной псевдопапиллярной опухоли поджелудочной железы, из них у 78 детей и подростков в возрасте до 16 лет [6].

Лечение пациентов с данной патологией, заключается в радикальном удалении опухоли, что и обусловливает благоприятный прогноз заболевания [3–5]. При локализации опухоли в головке органа, выполняются, уже ставшие «золотым стандартом», вмешательства в объёме гастропанкреатодуоденальной резекции. В том случае, когда опухоль локализуется в теле панкреас, применяется центральная резекция. При поражении тела и хвоста, а иногда только хвоста поджелудочной железы, применяются дистальные-субтотальные, дистальные резекции с сохранением селезенки, либо со спленэктомией [3, 7]. Традиционно, что все выше описанные хирургические вмешательства различного объёма на поджелудочной железе, выполнялись из лапаротомного доступа. Однако с внедрением эндохирургии, стало возможным использование лапароскопии при выполнении различных резекций поджелудочной железы. Таким образом, в 2007 г. первую в России лапароскопическую панкреатодуоденальную резекцию по поводу рака головки поджелудочной железы выполнил И.Е. Хатьков. В 2009 г. Ю.Ю. Соколов описал центральную и дистальную резекции поджелудочной железы с сохранением селезенки, выполненные лапароскопическим доступом [3].

Учитывая возрастающий интерес мирового хирургического сообщества к применению малоинвазивных технологий, в последние годы показания к применению лапароскопического доступа при резекциях поджелудочной железы расширяются [8]. Мы представляем опыт нашей клиники за 10 лет в хирургическом лечении детей с солиднопсевдопапиллярной опухолью поджелудочной железы с применением лапароскопического доступа.

Цель исследования – анализ накопленного материала и результатов лапароскопической дистальной-субтотальной, дистальной резекций поджелудочной железы с сохранением селезенки для оценки безопасности, выполнимости, реабилитации пациента и отдаленных результатов.

Материал и методы

Исследованы 9 пациентов, девочки в возрасте от 11 до 18 лет. У всех пациенток, после комплексного обследования выявлены опухоли дистальных отделов поджелудочной железы. Показания к операции основывались на клинической картине, результатах анализов крови, УЗИ, КТ и МРТ. У всех пациенток дооперационное исследование было дополнено определением хромогранина А, серотонина, а также анализом гормонального профиля, для исключения нейроэндокринной опухоли. Цитологические исследования в дооперационном периоде не проводились. Средний возраст составил 15,66 ± 0,97.

Рис. 1. Опухоль поджелудочной железы.

Операция: положение пациента на спине или с поворотом на правый бок под углом 30–45° в зависимости от локализации опухоли. Использовали лапароскоп с оптикой 30°, который вводили параумбиликально. Создавали карбоксиперитонеум 8–11 мм рт. ст. Дополнительно применяли 2–3 точки доступа для введения рабочих инструментов. Размещение последних подвергли стандартизации: параумбиликально, по средней линии в эпигастрии, в левой подвздошной области живота и последний в области гипогастрия. Чтобы получить доступ к поджелудочной железе, разделяли желудочно-ободочную связку и короткие желудочные сосуды. Её мобилизовали сначала по нижнему краю, визуализируя верхнюю брыжеечную, селезеночную вены, затем последовательно сверху и по задней поверхности, визуализируя общую печеночную артерию. Далее, после циркулярной мобилизации тела поджелудочной железы, выделялись на всем протяжении селезеночные сосуды (артерия и вена) посредством электрохирургической техники, после чего намечалась зона резекции органа. На зону резекции устанавливался сшивающий аппарат ECHELON 45 мм с высотой закрытия скобок 1,8 мм и выполнялась аппаратная резекция. Препарат извлекали из брюшной полости, погрузив в ENDOBAG (контейнер-приемник) через продленный разрез длинной от 4 до 7 см в левой подвздошной области. Брюшную полость дренировали у всех пациентов в области резецированного края поджелудочной железы.

У всех пациенток была диагностирована солиднопсевдопапиллярная опухоль поджелудочной железы. Средний размер опухоли 5,68 ± 0,41 см, которая у всех пациенток поражала дистальные отделы поджелудочной железы (хвост или тело и хвост).

В зависимости от размера и локализации опухолей в поджелудочной железе выполнены операции с сохранением селезенки (см. таблицу).

Виды операций в зависимости от локализации опухоли

Локализация	Резекция		Всего
	дистальная (удаление хвоста)	дистальная субтотальная (удаление тела и хвоста)	
Тело и хвост	–	5	5
Хвост	4	–	4
Всего...	4	5	9

DOI: https://dx.doi.org/10.18821/1560-9510-2020-24-5-307-311
Original article

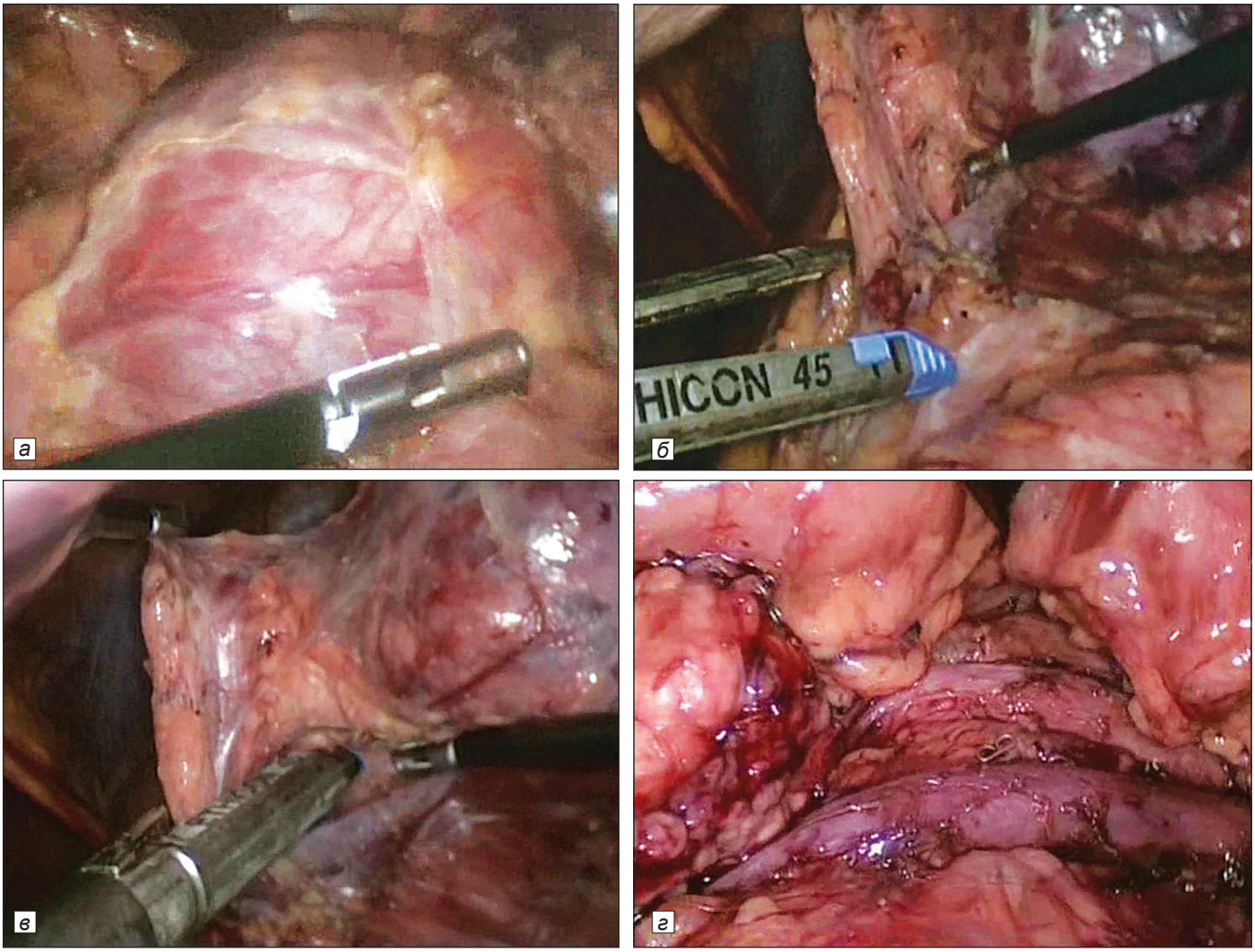

Рис. 2. Этапы лапароскопической дистальной субтотальной, спленсохраняющей резекции тела и хвоста поджелудочной железы:
а – вид опухоли поджелудочной железы; *б* – мобилизованные тело и хвост поджелудочной железы, визуализирована селезеночная вена, подготовка к установке сшивающего аппарата и самой резекции; *в* – сшивающий аппарат установлен на область резекции ПЖ; *г* – резецированная ПЖ и сохранённые селезеночные сосуды.

Учитывая, что у всех пациенток наличие опухоли в поджелудочной железе было случайной находкой, общее состояние пациенток было удовлетворительно, специальной предоперационной подготовки мы не проводили. Интраоперационных осложнений и кровопотерь не отмечалось. Трансфузий компонентов крови не производилось. Применение анальгетиков не превышало 1 сут. Длительность пребывания в палате интенсивной терапии и реанимации составила 1 сут. Вертикилизация оперированных нами пациенток осуществлялась на 1-е сутки. Длительность дренирования ложа удаленной опухоли составляла 7 сут. Характер отделяемого был серозный, серозно-геморрагический, как правило, на 3-й день отхождение отделяемого не отмечалось. Однако дренирование продолжалось и дренажная трубка удалялась на 7-е сутки. Столь длительное дренирование обусловлено особенностями ведения пациента в послеоперационном периоде и напрямую связано с возобновлением энтерального питания, которое подключается на 5-е сутки, что также обусловлено спецификой послеоперационного ведения: в результате применения препаратов, подавляющих ферментативную активность поджелудочной железы, прием пищи отсрочен на 5 дней. Таким образом, после возобновления энтерального питания и отмены препаратов, подавляющих ферментативную активность поджелудочной железы, мы наблюдаем за изменением характера отделяемого по дренажу, если таковое имелось. При отсутствии данных о панкреатическом отделяемом, подтвержденных лабораторными тестами, дренажная трубка удалялась. Применение антибактериальной терапии у всех пациенток составило 7 сут. Пребывание пациентов в стационаре – 8 сут. Учитывая доброкачественный характер опухоли у наших пациенток, специальная противоопухолевая терапия не проводилась.

У всех пациенток признаки местного рецидива и каких либо отдаленных осложнений, связанных с резекцией поджелудочной железы, отражающих ее функциональное состояние в ближайшие и отдаленные сроки после операции, нами не зарегистрированы. Медиана наблюдения составила 49,7 ± 6,5 мес.

В качестве примера, на рис. 2, *а–г* представлены все этапы лапароскопической дистальной субтотальной, спленсохраняющей резекции тела и хвоста поджелудочной железы, на рис. 3 представлен макропрепарат.

DOI: https://dx.doi.org/10.18821/1560-9510-2020-24-5-307-311
Оригинальные статьи

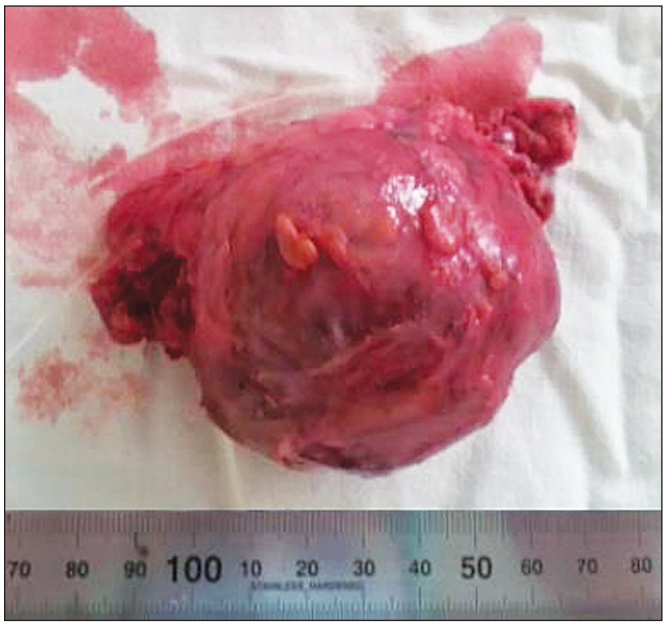

Рис. 3. Вид удаленного макропрепарата

Обсуждение

СППО поджелудочной железы – редко встречающаяся патология, в связи с чем мало известна клиницистам. Низкий злокачественный потенциал этой опухоли, отсутствие лимфогенного метастазирования позволяют выполнять экономные резекции органа, не ухудшая результатов терапии даже в тех случаях, когда опухоль достигает больших размеров с наличием инвазии в окружающие структуры. Данное исследование демонстрирует, что резекция поджелудочной железы может быть выполнена лапароскопически. Процедура сложна, требует опыта в полостной хирургии, а также опыта в хирургии поджелудочной железы и наработанных навыков в лапароскопической технике [9]. В нашем исследовании лапароскопическая резекция поджелудочной железы выполнена 9 пациенткам. Мы не столкнулись с интраоперационными и послеоперационными осложнениями. Хотя одним из специфических осложнений хирургических вмешательств на поджелудочной железе является возникновение наружного панкреатического свища. При лапароскопических резекциях поджелудочной железы, после многофакторного анализа установлено, что панкреатические свищи возникали чаще после ушивания резецированного края «ручным» способом, чем с применением сшивающего аппарата – 69,2 против 21,1% [10]. В нашем исследовании панкреатических свищей не отмечалось, что может быть связано с тем, что все резекции выполнялись посредством сшивающего аппарата. Дренирование области резецированного края поджелудочной железы, по мнению различных авторов, никак не влияет на развитие послеоперационных осложнений. Авторы считают, что дренирование не должно считаться обязательным или быть стандартом после резекции поджелудочной железы. Дренирование зоны резекции поджелудочной железы, по мнению авторов, не является профилактикой формирования панкреатического свища [11]. Всем пациентам, вошедшим в наше исследование, выполнялось дренирование зоны резекции. Страховой дренаж удалялся на седьмые сутки. Такая длительность дренирования обусловлена спецификой послеоперационных осложнений, которые могут возникнуть после отмены препаратов блокирующих активность поджелудочной железы, а также после начала энтерального питания на 5–7-е сутки после операции. У всех детей после удаления страхового дренажа осложнений не отмечено.

Заключение

Резекции поджелудочной железы из малоинвазивного доступа, позволяют минимизировать интраоперационные и послеоперационные осложнения, сократить период реабилитации пациента, улучшить косметический эффект. Полученные результаты свидетельствуют о том, что малоинвазивные технологии позволяют выполнить резекцию поджелудочной железы у детей и подростков с соблюдением всех онкологических принципов. По данным мировой литературы, операции из малоинвазивного доступа не ухудшают отдаленных результатов лечения. По нашему мнению, при наличии показаний к экономным резекциям поджелудочной железы, последние должны выполняться лапароскопическим методом. Дальнейшее углубленное изучение применения малоинвазивного доступа в хирургическом лечении детей с опухолями поджелудочной железы позволит разработать четкие показания и противопоказания к применению метода.

Конфликт интересов. Авторы заявляют об отсутствии конфликта интересов

Финансирование. Исследование не имело спонсорской поддержки.

Л И Т Е Р А Т У Р А (пп. 2, 4, 7, 8 см. в References)

1. Паклина О.В., Чекмарева И.А., Ротин Д.Л., Горин Д.С. Семейство генов MYC в солиднопсевдопапиллярной опухоли поджелудочной железы. *Российский медико-биологический вестник имени академика И.П. Павлова*. 2013; 2: 13-21.
3. Рябов А.Б., Поддубный И.В., Трунов В.О., Хижников А.В., Милащенко Т.А., Куркин А.П., Козлов М.Ю., Кубиров М.С., Хамукова О.С. Лапароскопическая центральная резекция поджелудочной железы Первый опыт Морозовской больницы. *Детская хирургия*. 2020; 24(2): 121-4. DOI: https://dx.doi.org/10.18821/1560-9510-2020-24-2-121-124
5. Рыбакова Д.В., Керимов П.А., Казанцев А.П. Солидная псевдопапиллярная опухоль поджелудочной железы у детей: 10-летний опыт. *Детская хирургия*. 2019; 23(1): 9-13
6. Соколов Ю.Ю., Стоногин С.В., Поварнин О.Я., Алейникова В.А., Тимохович Е.В., Леонидов А.Л., Катасанова Л.П., Лаврова Т.Р. Лапароскопическая резекция поджелудочной железы у детей с солидной псевдопапиллярной опухолью. *Педиатрическая фармокология*. 2009;6(4): 128-30.

R E F E R E N C E S

1. Paklina O.V., Chekmareva I.A., Rotin D.L., Gorin D.S. The MYC gene family in a solid pseudopapillary pancreatic tumor. Academician I.P. *Rossiyskiy medico-biologicheskiy vestnik imeni akademika I,P. Pavlova*. 2013; 2: 13-21. (in Russian)
2. Frantz V.K. Tumors of the pancreas. *Atlas of tumor pathology*. Washington DC: Armed Forces Institute of Pathology. 1959.
3. Ryabov A.B., Poddubny I.V., Trunov V.O., Khizhnikov A.V., Milashchenko T.A., Kurkin A.P., Kozlov M.Yu., Kubirov M.S., Khamukova O. WITH. Laparoscopic central resection of the pancreas. First experience of the Morozov hospital. *Detskaya khirurgiya*. 2020; 24 (2): 121-4. DOI: https://dx.doi.org/10.18821/1560-9510-2020-24-2-121-124 (in Russian)
4. Efstathios A Antoniou, Christos Damaskos, Nikolaos Garmpis, Christos Salakos, Giorgos-Antonios Margonis, Konstantinos Kontzoglou, Stefanos Lahanis, Eleftherios Spartalis, Dimitrios Patsouras, Stylianos Kykalos, Anna Garmpi, Nikolaos Andreatos, Timothy M Pawlik, Gregory Kouraklis. Solid Pseudopapillary Tumor of the Pancreas: A Single-center Experience and Review of the Literature. *In Vivo*. Jul-Aug 2017;31(4):501-10. doi: 10.21873/invivo.11089/
5. Rybakova D.V., Kerimov P.A., Kazantsev A.P. Solid pseudopapillary tumor of the pancreas in children: 10 years of experience. *Detskaya khirurgiya*. 2019; 23(1): 9-13. (in Russian)
6. Yu.Yu. Sokolov, S.V. Stonogin, O.Ya. Povarnin, V.A. Aleinikova, E.V. Timokhovich, A.L. Leonidov, L.P. Katasanova, T.R. Lavrova. Laparoscopic pancreatic resection in children with a solid pseudopapillary tumor. *Pediatricheskaya farmakologiya*. 2009;6(4): 128-30. (in Russian)

DOI: https://dx.doi.org/10.18821/1560-9510-2020-24-5-307-311
Original article

7. Liang B., Chen Y., Li M., Dong X., Yao S., Liu T. Total laparoscopic central pancreatectomy with Roux-Y pancreaticojejunostomy for solid pseudopapillary neoplasm of pancreas: *A case report. Medicine* (Baltimore). 2019; May; 98(18): e15495.
8. Senthilnathan P, Dhaker KC, Kaje V, Naidu SB, Sarvani M, Sabnis SC, Srivatsan Gurumurthy S, Nalakilli VP, Anand Vijay N, Rajapandian S, Praveen Raj P, Parthasarathi R, Palanivelu C. *Pancreatology*. 2017 Nov-Dec;17(6):927-30. doi: 10.1016/j.pan.2017.09.003. Laparoscopic management of solid pseudo papillary neoplasm of pancreas in tertiary care center from south India.
9. Fernandez-Cruz L., Saenz A., Astudillo E. *Outcome of laparoscopic pancreatic surgery: endocrine and nonendocrine tumours. World* J. Surg. 2002;26:1057–65.
10. Impact of pancreatic gland volume on fistula formation after pancreatic tail resection. Frozanpor F, Albiin N, Linder S, Segersvärd R, Lundell L, Arnelo U. *JOP.* 2010; 11(5):439-43.
11. Conlon K.C., Labow D., Leung D. et al. Prospective randomized clinical trial of the value of intraperitoneal drainage after pancreatic resection . *Ann. Surg*. 2001; 234: 487–94.

Поступила 08 августа 2020
Принята в печать 21 сентября 2020