НАБЛЮДЕНИЯ ИЗ ПРАКТИКИ

©КОЛЛЕКТИВ АВТОРОВ,2018

УДК 616.617-007.256+618.15-007.41]-055.2-089.814

Врублевский С.Г.[1,2], Поддубный И.В.[1,3], Шмыров О.С.[1], Врублевская Е.Н.[1,2], Лазишвили М.Н.[1], Кулаев А.В.[1], Корочкин М.В.[1], Врублевский А.С.[1]

ЛАПАРОСКОПИЧЕСКИЙ МЕТОД ПРИ ФОРМИРОВАНИИ ПРОКСИМАЛЬНОГО МЕЖМОЧЕТОЧНИКОВОГО АНАСТОМОЗА У РЕБЕНКА С ВЛАГАЛИЩНОЙ ЭКТОПИЕЙ И УРЕТЕРОГИДРОНЕФРОЗОМ ВЕРХНЕГО СЕГМЕНТА УДВОЕННОЙ ЛЕВОЙ ПОЧКИ

[1]1ГБУЗ «Морозовская ДГКБ ДЗМ», 119049, г. Москва;
[2]Российский национальный исследовательский медицинский университет им. Н.И. Пирогова, кафедра детской хирургии педиатрического факультета,117997, г. Москва;
[3]Московский государственный медико-стоматологический университет имени А.И. Евдокимова, кафедра детской хирургии, 127472, г. Москва

Удвоение мочевых путей это аномалия развития мочевыделительной системы, которая представлена у 0.8% популяции. В большинстве случаев удвоение неполное и клинически незначимое. Однако, при полном удвоении, возможна ассоциация с такими патологиями как уретероцеле, пузырно-мочеточниковый рефлюкс (ПМР), недержание мочи, уретерогидронефроз и связанные с ними рецидивирующие инфекции мочевых путей. В зависимости от выявленной патологии возможно выполнение различных оперативных вмешательств. Это и органоуносящие операции (геминефруретерэктомия) и реконструктивные вмешательства – уретероцистонеоимплантация одного мочеточника или обоих мочеточников «единым блоком», а также формирование межмочеточниковых анастомозов. В настоящее время существует возможность выполнения как открытых, так и эндоскопических оперативных вмешательств. Мы представляем случай из практики – эндоскопическое малотравматичное реконструктивное вмешательство, выполненное пациентке с уретерогидронефрозом эктопированного во влагалище мочеточника верхнего сегмента удвоенной левой почки и жалобами на недержание мочи.

Ключевые слова: *лапароскопия; уретероуретероанастомоз; уретероцистонеоимплантация; дренирование; стентирование; эктопия,; мегауретер.*

Для цитирования: Врублевский С.Г., Поддубный И.В., Шмыров О.С., Врублевская Е.Н., Лазишвили М.Н., Кулаев А.В., Корочкин М.В., Врублевский А.С. Лапароскопическое наложение проксимального межмочеточникового анастомоза ребенку с влагалищной эктопией и уретерогидронефрозом верхнего сегмента удвоенной левой почки. *Детская хирургия.* 2018; 22(2): 102-104. DOI: http//dx.doi.org// 10.18821/1560-9510-2018-22-2-102-104

Для корреспонденции: *Кулаев Артур Владимирович*, детский уролог-андролог, отделение плановой хирургии и урологии-андрологии ГБУЗ «Морозовской ДГКБ ДЗМ», 119049, г. Москва. E-mail: arturkulaev@gmail.com

Vrublevskiy S.G.[1,2], Poddubnyy I.V.[1,3], Shmyrov O.S.[1], Vrublevskaya E.N.[1,2], Lazishvili M.N.[1] Kulaev A.V.[1], Korochkin M.V.[1], Vrublevskiy A.S.[1]

LAPAROSCOPIC METHOD IN THE FORMATION OF INTERURETERAL PROXIMAL ANASTOMOSIS IN A CHILD WITH VAGINAL ECTOPIA AND URETEROHYDRONEPHROSIS OF THE UPPER SEGMENT OF A DUPLICATED LEFT KIDNEY

[1]Morozov Children Municipal Clinical Hospital, Moscow, 119049, Russian Federation;
[2]N.I. Pirogov Russian National Research Medical University, Moscow, 117997, Russian Federation;
[3]A.I. Evdokimov Moscow State University of Medicine and Dentistry, Moscow, 127473, Russian Federation

The duplication of the urinary tract is a developmental anomaly of the urinary system, which is represented in 0.8% of the population. In most cases, the duplication is incomplete and clinically insignificant. However, in the case of complete duplication, there is possible both an association with such pathologies as ureterocele, vesicoureteral reflux (VUR), urinary incontinence, ureterohydronephrosis and relation to recurrent urinary tract infections. Depending on the identified pathology it is possible to perform surgical interventions. These are organ-displacing operations (heminephroureterectomy) and reconstructive surgery - ureterocystoplasty of the one ureter or both ureters "as a single unit", as well as the formation of interureteral anastomoses. Currently, there is the possibility to perform both open and endoscopic surgeries. We present a case report of endoscopic minimal invasive reconstructive intervention, performed to patient with ureterohydronephrosis ectopied in the vagina of the urethra of the duplicated left kidney and complaints of urinary incontinence.

Keywords: *laparoscopy; ureteroureterostomy; ureterocystoplasty; drainage; stenting; ectopia; megaureter.*

For citation: Vrublevskiy S.G., Poddubnyy I.V., Shmyrov O.S., Vrublevskaya E.N., Lazishvili M.N., Kulaev A.V., Korochkin M.V., Vrublevskiy A.S. Laparoscopic method in the formation of interureteral proximal anastomosis in a child with vaginal ectopia and ureterohydronephrosis of the upper segment of a duplicated left kidney. *Detskaya Khirurgiya (Russian Journal of Pediatric Surgery).* 2018; 22(2): 102-104. (In Russ.). DOI: http//dx.doi.org/10.18821/1560-9510-2018-22-2-102-104

For correspondence: *Artur V. Kulaev,* MD, pediatric urologist–andrologist, Department of planned surgery and urology-andrology Morozov Children Municipal Clinical Hospital, Moscow, 119049, Russian Federation. E-mail: arturkulaev@gmail.com

Information about autohors: Kulaev A.V. http:// orcid.org/0000-0002-6758-2442; Vrublevskiy S.G.: http://orcid.org/0000-0002-6967-4180.

Conflict of interest. The authors declare no conflict of interest.
Acknowledgments. The study had no sponsorship.
Received 24 September 2017
Acceptid 27 November 2017

DOI: http://dx.doi.org/10.18821/1560-9510-2018-22-2-102-104

Удвоение мочевых путей – это аномалия развития мочевыделительной системы и встречается у 0.8% в популяции [1]. В большинстве случаев удвоение неполное и клинически незначимое. Однако, при полном удвоении возможна ассоциация с такими пороками как уретероцеле, пузырно-мочеточниковый рефлюкс (ПМР), недержание мочи, уретерогидронефроз [2], при которых могут наблюдаться рецидивирующие инфекции мочевых путей [3].

Полное удвоение верхних мочевых путей и некоторые связанные с ними патологические состояния чаще всего выявляются пренатально при скрининговом ультразвуковом исследовании.

Индуцировать начало диагностического поиска подобной аномалии мочевых путей может наличие таких специфических симптомов, как капельное подтекание мочи в промежутках между актами мочеиспускания (характерно для эктопии мочеточника) и рецидивирующая инфекция мочевых путей.

В дальнейшем, для верификации диагноза, требуется проведение комплексного обследования, которое может включать внутривенную урографию, микционную цистографию, сцинтиграфию, а также компьютерную или магнитно-резонансную томографию [4].

Учитывая разнообразие сопутствующей урологической патологии у детей при удвоении мочеточников, возможны различные варианты оперативных вмешательств. Это органоуносящие операции – геминефруретерэктомия и органосохраняющие реконструктивные вмешательства – уретероцистонеоимплантация одного мочеточника или обоих мочеточников «единым блоком», а также наложение межмочеточниковых анастомозов. В различных клиниках коррекция пороков выполняется с использованием как открытых, так и эндовидеохирургических вмешательств.

В настоящее время в мировой практике предпочтение отдается реконструктивным лапароскопическим и робот-ассистированным операциям, при которых, в отличие от геминефруретерэктомии, отсутствует повреждение паренхимы интактного сегмента удвоенной почки [5].

Мы представляем клиническое наблюдение, в котором у девочки с уретерогидронефрозом эктопированного во влагалище мочеточника верхнего сегмента удвоенной левой почки было проведено создание проксимального межмочеточникового анастомоза с применением лапароскопической техники.

Больная А., 4 года, девочка. Родилась от второй беременности, вторых родов (возраст матери 33 года). Беременность протекала без осложнений. Роды на 38-й неделе беременности в головном предлежании. Околоплодные воды светлые. Оценка по шкале Апгар 8/9, масса тела при рождении 3400 г, рост 52 см.

Антенатально УЗИ не выполнялось.

С рождения мать отмечала постоянное подтекание мочи в промежутках между спонтанными мочеиспусканиями с сохранными порциями. В возрасте трех лет впервые выполнено УЗИ, экскреторная урография и микционная цистография. По данным проведенного обследования выявлено удвоение верхних мочевых путей слева с уретерогидронефрозом верхнего сегмента. Учитывая клиническую картину, заподозрено наличие эктопии устья мочеточника верхнего сегмента.

По месту жительства (ДВФО) родителям ребенка было предложено проведение открытого оперативного вмешательства – геминефруретерэктомии слева. От предложенной тактики лечения родители отказались, консультированы и в дальнейшем госпитализированы в Морозовскую детскую городскую клиническую больницу (г. Москва).

При поступлении ребенку выполнено УЗИ почек, на котором установлено полное удвоение верхних мочевых путей слева, уретерогидронефроз верхнего сегмента. Диаметр мочеточника верхнего сегмента в верхней и средней трети составлял 9–11 мм, в нижней трети мочеточник верхнего сегмента достоверно визуализировать не удалось. Паренхима верхнего сегмента толщиной до 3 мм, кровоток сохранен. Паренхима нижнего сегмента 8–9 мм. Паренхима контралатеральной почки также 8–9 мм (рис. 1).

Для четкого представления анатомического строения верхних мочевых путей ребенку дополнительно выполнена компьютерная томография с контрастированием. Исследование подтвердило расширение мочеточника верхнего сегмента до 9 мм, истончение паренхимы до 3–4 мм. Однако, несмотря на выполнение отсроченных томограмм (до 15’), дистальную треть мочеточника верхнего сегмента визуализировать не удалось (рис. 2).

Для проведения дифференциальной диагностики ребенку выполнена проба с индигокармином. В мочевой пузырь был введен раствор индигокармина, на промежности установлена прокладка. В промежутках между самостоятельными мочеиспусканиями (окрашенной мочой) на прокладке визуализирована светлая моча, что подтверждает наличие эктопии мочеточника (предположительно в предверие влагалища)

После завершения обследования была запланирована операция: внепузырная поперечная уретероцистонеоимплантация мочеточника верхнего сегмента с использованием лапароскопического доступа.

Однако, при выполнении лапароскопии и ревизии органов забрюшинного пространства выявлено, что мочеточник верхнего сегмента дистальнее пересечения с подвздошными сосудами стенозирован и имеет наружный диаметр приблизительно 2 мм. От уретероцистонеоимплантации решено отказаться ввиду отсутствия возможности качественно наложить уретероцистоанастомоз и провести интубацию мочеточника. Мочеточник перевязан и пересечен (рис. 3, см. на вклейке.).

При дальнейшей ревизии, обнаружено, что проксимальный отдел мочеточника верхнего сегмента расширен до

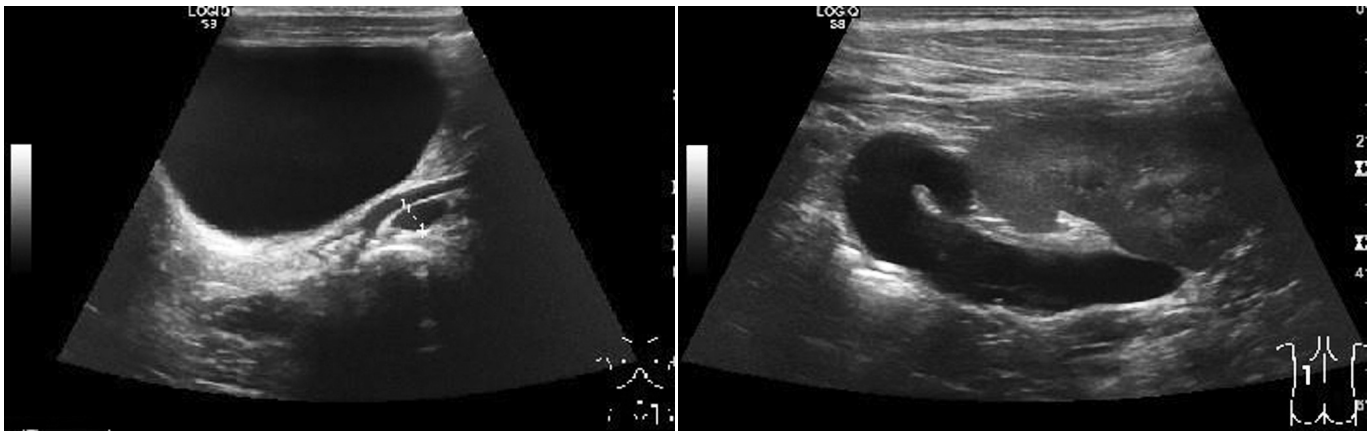

Рис. 1. Клинический пример. Больная А., 4 года. Сонограммы. Уретерогидронефроз верхнего сегмента удвоенной левой почки.

DOI: http://dx.doi.org/10.18821/1560-9510-2018-22-2-102-104

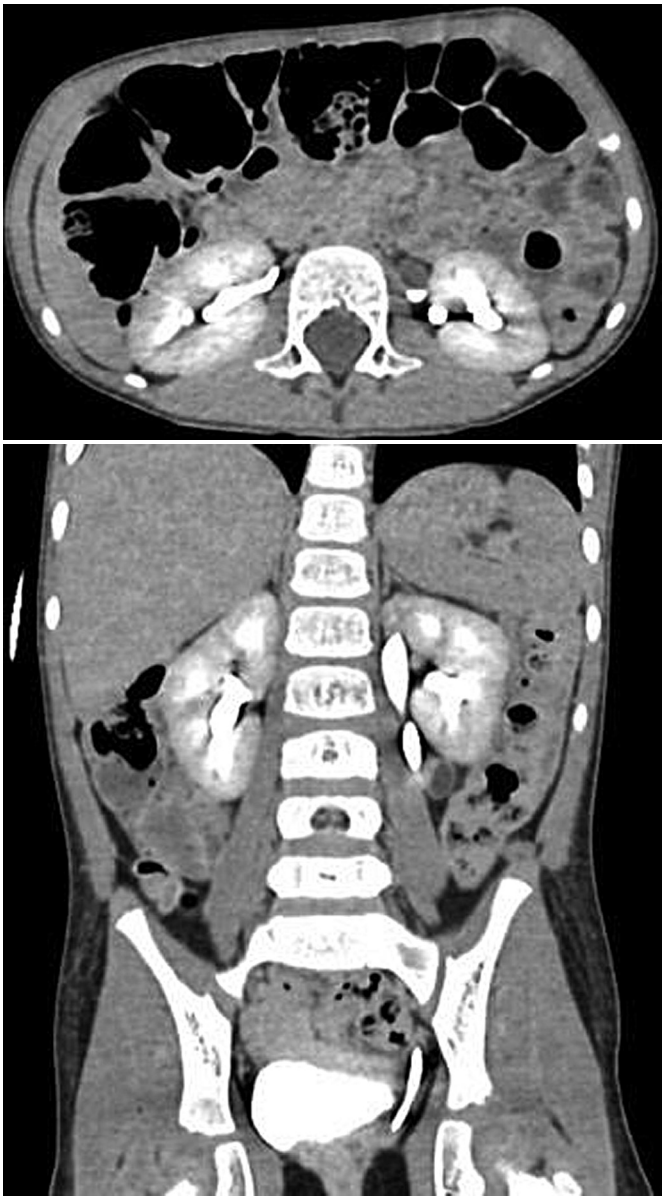

Рис. 2. Клинический пример. Больная А., 4 года. Компьютерные томограммы ребенка с уретерогидронефрозом верхнего сегмента удвоенной левой почки.

10–12 мм, извитой, но на расстоянии около 4,5 см от почки отмечен его стеноз на всем протяжении. От создания дистального межмочеточникового анастомоза решено отказаться ввиду невозможности его формирования (рис. 4, см. на вклейке).

Мочеточник верхнего сегмента пересечен в области ворот почки в косом направлении, вскрыт просвет мочеточника нижнего сегмента, сформирован межмочеточниковый анастомоз на, антеградно установленном в коллекторную систему верхнего сегмента катетере-стенте диаметром 5 CH (рис. 5, см. на вклейке).

После операции ребенок переведен в ОРИТ, где находился на протяжении 1 суток. Ребенок получал антибактериальную терапию (амоксициллин в комбинации с клавулановой кислотой), инфузионную терапию и мультимодальное обезболивание.

Обезболивание проводилось через катетер, установленный в эпидуральное пространство на протяжении одних суток, уретральный катетер удален на 5-е послеоперационные сутки.

Послеоперационный период протекал гладко. Между мочеиспусканиями подтеканий мочи больше не отмечено.

Период госпитализации составил 7 суток. Выписан ребенок в удовлетворительном состоянии.

В дальнейшем, через 1 месяц, ребенку был удален катетер-стент внутреннего дренирования. В динамике отсутствуют признаки стеноза анастомоза.

Заключение

Клиническое наблюдение представляет интерес для урологов-андрологов, занимающихся эндоскопической хирургией, так как подобный протяженный стеноз, выявленный во время открытой уретероцистонеоимплантации значительно затруднил бы дальнейший ход оперативного вмешательства и привел бы к выполнению дополнительного доступа, что значительно повысило бы травматичность операции и удлинило бы срок госпитализации. По-нашему мнению, выбор малоинвазивного лапароскопического способа позволяет провести тщательную ревизию и реконструкцию мочевых путей без дополнительных разрезов.

Конфликт интересов. Авторы заявляют об отсутствии конфликта интересов.

Финансирование. Исследование не имело спонсорской поддержки.

ЛИТЕРАТУРА/ REFERENCES

1. Privett J., Jeans W., Roylance J. The incidence and importance of renal duplication. *Clin. Radiol*. 1976; 27(4): 521–30.
2. Smith F.L., Ritchie E.L., Maizels M., Zaontz, M.R., Hsueh W., Kaplan W.E., Firlit C.F. Surgery for duplex kidneys with ectopic ureters: ipsilateral ureteroureterostomy versus polar nephrectomy. *J. Urol.* 1989; 142(2, Pt. 2): 532–4.
3. Plaire J.C., Pope J.C. 4th, Kropp B.P., Adams M.C., Keating M.A., Rink R.C., Casale A.J. Management of ectopic ureters: experience with the upper tract approach. *J. Urol.* 1997; 158(3, Pt. 2): 1245–7.
4. Michaud J.E., Akhavan A. Upper Pole Heminephrectomy Versus Lower Pole Ureteroureterostomy for Ectopic Upper Pole Ureters. *Curr. Urol. Rep*. 2017; 18(3):.21.
5. Bansal D., Cost N.G., Bean C.M., Vanderbrink B.A., Schulte M., Noh P.H. Infant robot-assisted laparoscopic upper urinary tract reconstructive surgery. *J. Pediatr. Urol.* 2014; 10(5): 869–74.

Поступила 24 сентября 2017

Принята в печать 27 ноября 2017

К ст. С. Г. Врублевского и соавт.

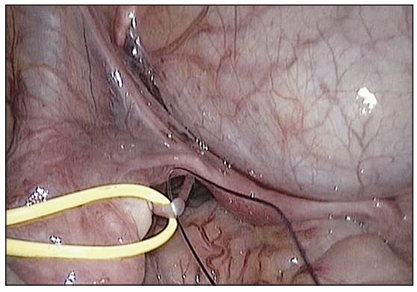

Рис. 3. Выраженный стеноз дистальной трети мочеточника верхнего сегмента.

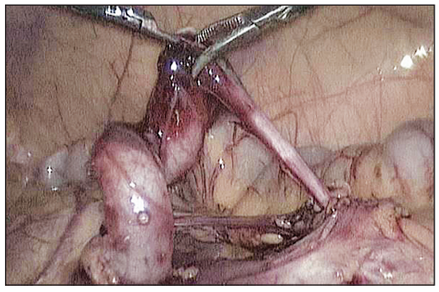

Рис. 4. Расширение проксимального отдела мочеточника и стеноз дистального отдела.

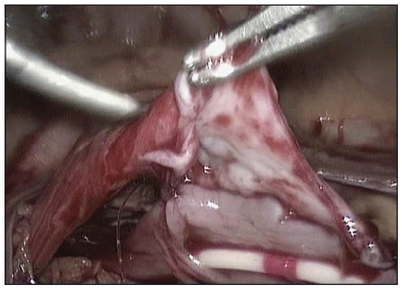

Рис. 5. Процесс формирования проксимального межмочеточникового анастомоза.

К ст. О. В. Карасёвой и соавт.

Рис. 1. Первое видеокапсульное исследование.

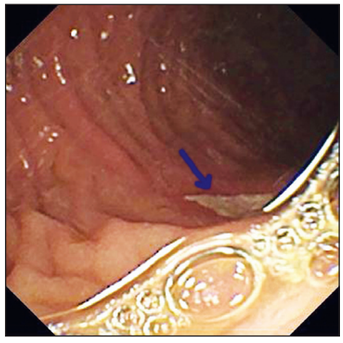

Рис. 3. Второе видеокапсульное исследование. Язвенный дефект слизистой оболочки дилатированного участка подвздошной кишки.

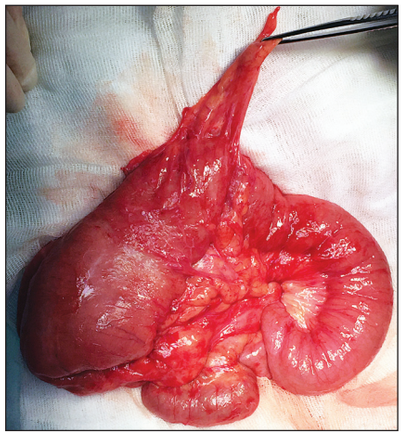

Рис. 6. Интраоперационная фотография кистозного удвоения подвздошной кишки.

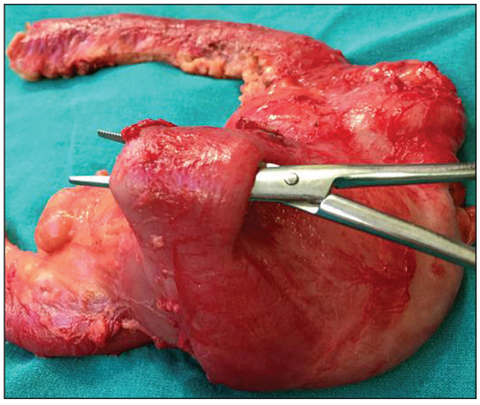

Рис. 7. Макропрепарат резецированного патологического участка подвздошной кишки.

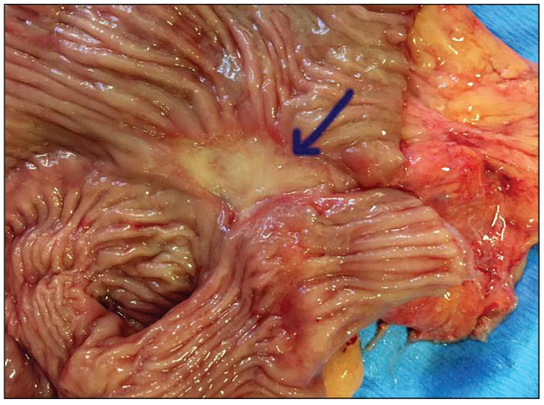

Рис. 8. Макропрепарат резецированного патологического участка в разрезе. Язвенный дефект, являющийся источником кровотечения.

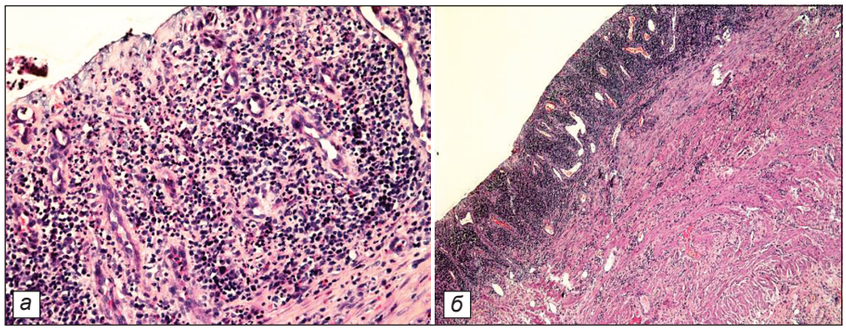

◄ Рис. 9. Микрофотография язвенного дефекта слизистой оболочки подвздошной кишки.

а – окраска гематоксилином и эозином, ув. 40;
б – окраска гематоксилином и эозином, ув. 200.