DOI: https://doi.org/10.17816/ps807

Редкое сочетание артериопортальной фистулы и портосистемного шунта. Эндоваскулярное лечение. Клиническое наблюдение

Р.В. Гарбузов, Ю.А. Поляев, И.А. Мыльников

Российская детская клиническая больница — филиал Российского национального исследовательского медицинского университета им. Н.И. Пирогова, Москва, Россия

АННОТАЦИЯ

Обоснование. Портосистемные шунты (ПСШ) — редко встречающийся порок развития, при котором имеется аномальное соединение портальной системы с системным кровотоком. Артериопортальные фистулы (АПФ) представляют собой артериовенозные сообщения между артериями системы чревного ствола и воротной веной. Гепатопульмональный синдром определяется дыхательной дисфункцией в связи с дефектом артериальной оксигенации, индуцированным расширением внутрилёгочных сосудов, связанным с заболеванием печени.

Описание клинического случая. В нашей клинике мы провели эндоваскулярное лечение пациента 10,5 лет с редким сочетанием врождённого ПСШ и врождённой АПФ, осложнённым гепатопульмональным синдромом. Лечение проводилось в несколько этапов. Первым этапом выполнена окклюзия АПФ. Вторым этапом — баллонно-окклюзионный тест. Третьим — окклюзия ПСШ. В послеоперационном периоде отмечены признаки портальной гипертензии, в связи с чем провели антикоагулянтную терапию, на фоне которой симптомы портальной гипертензии регрессировали.

Заключение. При сочетании артериопортальной фистулы и врождённого портосистменого шунта в первую очередь необходимо окклюзировать АПФ, далее провести баллонно-окклюзионный тест и при наличии достаточно развитых внутрипечёночных ветвей воротной вены возможно проведение окклюзии ПСШ. В послеоперационном периоде необходимо назначение антикоагулянтной терапии в профилактических целях.

Ключевые слова: врождённый портосистемный шунт; Аранциев проток; артериопортальная фистула; гепатопульмональный синдром; клиническое наблюдение.

Как цитировать:
Гарбузов Р.В., Поляев Ю.А., Мыльников И.А. Редкое сочетание артериопортальной фистулы и портосистемного шунта. Эндоваскулярное лечение. Клиническое наблюдение // Детская хирургия. 2025. Т. 29, № 1. С. 41–48. DOI: https://doi.org/10.17816/ps807

Рукопись получена: 23.09.2024 **Рукопись одобрена:** 11.02.2025 **Опубликована online:** 16.02.2025

ЭКО • ВЕКТОР

Все права защищены
© Эко-Вектор, 2025

DOI: https://doi.org/10.17816/ps807

A rare combination of arterio-portal fistula and portosystemic shunt. Endovascular treatment

Roman V. Garbuzov, Yuri A. Polyaev, Ivan A. Mylnikov

Russian Children's Clinical Hospital — Pirogov Russian National Research Medical University, Moscow, Russia

ABSTRACT

BACKGROUND: Portosystemic shunts (PSS) is a rare malformation in which there is an abnormal connection between the portal system and the systemic circulation. Arterio-portal fistulas (APF) are arterio-venous connections between the arteries of the ventral trunk system and the portal vein. Hepatopulmonary syndrome) is defined by the respiratory dysfunction due to the defect in arterial oxygenation induced by the dilatation of intrapulmonary vessels associated with liver disease.

CLINICAL CASE DESCRIPTION: In our clinic, we treated endovascularly a 10.5-y.o. patient with a rare combination of congenital portosystemic shunt (CPSS) and congenital APF complicated by Hepatopulmonary syndrome. The treatment was performed in several stages. The first stage was APF occlusion. The second stage was a balloon occlusion test. The third stage was PSS occlusion. In the postoperative period, there were signs of portal hypertension (PH), that is why the anticoagulant therapy was administered which resulted in PH symptoms regression.

CONCLUSION: In case of the combined arterio-portal fistula and congenital portosystemic shunt, it is necessary, first, to occlude APF, then to perform the balloon occlusion test, and then -if there are well developed intrahepatic branches of the portal vein- to perform PSS occlusion. In the postoperative period, anticoagulant therapy is recommended for preventive purposes.

Keywords: congenital portosystemic shunt; ductus venosus; arterio-portal fistula; hepatopulmonary syndrome; case report.

To cite this article:
Garbuzov RV, Polyaev YuA, Mylnikov IA. A rare combination of arterio-portal fistula and portosystemic shunt. Endovascular treatment. *Russian Journal of Pediatric Surgery.* 2025;29(1):41–48. DOI: https://doi.org/10.17816/ps807

Submitted: 23.09.2024 **Accepted:** 11.02.2025 **Published online:** 16.02.2025

ECO•VECTOR

All rights reserved
© Eco-Vector, 2025

ОБОСНОВАНИЕ

Врождённые портосистемные шунты (ВПСШ) — редко встречающийся порок развития, при котором имеется аномальное соединение портальной системы с системным кровотоком [1–3]. Впервые ВПСШ описал в 1793 г. хирург J. Abernethy [4]. В 70-е годы XX века начались публикации с описанием хирургической перевязки портосистемных шунтов у взрослых и детей, а с 90-х годов началась эра их эндоваскулярной окклюзии и лапароскопической перевязки. В процессе изучения ВПСШ разработаны различные классификации, в 1994 г. G. Morgan и соавт. предложили разделить их на два типа: I тип, при котором полностью отсутствует портальная перфузия печени, и II тип, подразумевающий частичное сохранение портальной перфузии печени, то есть имелась нормальная портальная система и портосистемный шунт [5]. Также в зависимости от локализации шунта выделяют внепечёночные и внутрипечёночные портосистемные шунты. В 2011 г. T. Lautz и соавт. предложили свою классификацию. При I типе ВПСШ нет внутрипечёночного портального кровотока. II тип ВПСШ делится на три подтипа: IIa — шунт, соответствующий венозному протоку (необлитерированный Аранциев проток), IIb — шунт, возникающий из основного ствола воротной вены, включая её бифуркацию и сплено-мезентериальное слияние, и IIc — шунт, возникающий из брыжеечных, желудочной или селезёночной вен [6]. А в 2014 г. Kanazawa и соавт. представили ангиографическую классификацию, учитывающую выраженность гипоплазии внутрипечёночной портальной системы (ВПС), он выделил три типа: лёгкий тип, характеризующийся хорошо визуализируемой ВПС, среднетяжёлый тип, определяемый как умеренно визуализируемая ВПС с появлением «клубов дыма», тяжёлый тип, определяемый как слабо визуализируемая ВПС (или её полное отсутствие), которая характеризуется появлением «клубка дыма» в печени [7].

В зависимости от типа ВПСШ выбираются различные тактики лечения. При ВПСШ I типа проводится трансплантация печени. Пациенты с ВПСШ II типа — кандидаты на перевязку шунта или эндоваскулярную эмболизацию. ВПСШ имеют ряд клинических проявлений, таких как лёгочная гипертензия, формирование очагов узловой гиперплазии в печени, печёночная энцефалопатия, гиперинсулинемия и гепатопульмональный синдром (ГПС). Акцентируем внимание на ГПС, поскольку именно с данным осложнением столкнулся наш пациент. *Гепатопульмональный синдром* определяется дыхательной дисфункций в связи с дефектом артериальной оксигенации, индуцированным расширением внутрилёгочных сосудов, связанным с заболеванием печени. Наиболее распространёнными клиническими симптомами ГПС являются одышка, усиливающаяся в вертикальном положении, и цианоз [8, 9].

Артериопортальные фистулы (АПФ) представляют собой артериовенозные сообщения между артериями системы чревного ствола и воротной веной. Они могут быть приобретёнными или врождёнными. АПФ в ряде случаев протекают бессимптомно или могут проявляться симптомами портальной гипертензии [10]. Впервые АПФ описал в литературе Weigert в 1886 г. В 1971 г. C. Van Way и соавт. всесторонне рассмотрели клинические характеристики АПФ [11]. В 1997 г. J. Vauthey и соавт. представили современный анализ синдрома АПФ [12]. В 2006 г. Guzman и соавт. предложили разделить АПФ на три типа. При I типе имеются небольшие периферические внутрипечёночные свищи с минимальными последствиями. Наиболее распространённая этиология таких АПФ — проведение чрескожной биопсии печени. Чаще всего подобные АПФ самопроизвольно тромбируются в течение 1 мес. При II типе имеются более крупные и центрально расположенные свищи с потоком крови, вызывающим повышенное портальное давление. Примерами могут служить АПФ, возникающие после проникающей травмы живота или при эрозии аневризмы селезёночной артерии в портальную систему. Данный тип опасен в связи с высоким риском развития портальной гипертензии, которая может проявляться спленомегалией, варикозным расширением вен пищевода и желудка, фатальными кровотечениями. Также АПФ II типа может вызвать гепатопортальный склероз и прогрессировать до портального фиброза. Эти свищи необходимо ликвидировать. Предлагаемое лечение — эмболизация или хирургическое разобщение. III тип самый редкий, он включает в себя врождённые АПФ. Такие свищи обычно бывают внутрипечёночными и диффузными, могут вызывать тяжёлую портальную гипертензию в младенчестве. Лечение включает перевязку печёночной артерии, эндоваскулярную окклюзию, резекцию или трансплантацию печени.

КЛИНИЧЕСКИЙ СЛУЧАЙ

Пациент X., на момент первичной госпитализации в отделение рентгенхирургических методов диагностики и лечения Российской детской клинической больницы возраст 10 лет 11 мес.

В анамнезе: беременность и роды протекали без особенностей. В грудном возрасте выявлены врождённый порок развития сердца — дефект межпредсердной перегородки. Клинических проявлений не было. В связи с патологией сердца наблюдался у кардиолога, лечение не проводилось. В 6 лет отмечены незначительно цианотичные ногтевые пластинки пальцев рук, начинающаяся деформация пальцев по типу барабанных палочек. Пациент направлен к пульмонологу. Выполнена компьютерная томография органов грудной клетки, на которой установлено двухстороннее изменение в лёгких по интерстициальному типу с проявлениями пневмофиброза. Изменений в анализах не обнаружено. По результатам исследований поставлен диагноз идиопатического пневмофиброза под вопросом. В возрасте 8 лет, с началом

активного роста ребёнка, началась одышка при умеренных физических нагрузках, тахикардия до 97 уд/мин. Со временем дыхательная недостаточность усиливалась, в возрасте 10 лет имелась дыхательная недостаточность I–II степени, в покое SpO_2 90%, при физической нагрузке SpO_2 опускалась до 80%. Назначена кислородотерапия в объёме 3 л/мин с хорошим ответом. В возрасте 10 лет 5 мес пациенту выполнено ультразвуковое исследование (УЗИ) органов брюшной полости, на котором обнаружилась аномалия строения венозных и артериальных сосудов печени. Пациенту рекомендовано обращение к сосудистому хирургу для уточнения диагноза и решения о дальнейшей тактике лечения.

Результаты физикального, лабораторного и инструментального исследования

При поступлении в отделение рентгенхирургических методов диагностики и лечения по данным осмотра отмечается цианоз носогубного треугольника, губ, ногтевых лож, изменения дистальных фаланг пальцев по типу барабанных палочек, ногтевые пластинки в виде часовых стёкол, на ногах телеангиэктазии. Пульс на уровне 100 уд/мин. Пациент находился на поддерживающей дотации кислородом 3 л/мин. По данным пульсоксиметрии SpO_2 в вертикальном положении — 80%, в горизонтальном — 92%. В биохимическом анализе крови: билирубин общий — 23 мкмоль/л (2–14); билирубин прямой 4,5 мкмоль/л (0–3,4); АлАТ — 56 Ед/л (10–45); АсАТ — 89 Ед/л (10–42). Выполнена трансартериальная ангиография, на которой определена гипертрофия общей печёночной артерии, имелась артериопортальная фистула, исходящая из сегментарной ветви левой печёночной артерии в проекции VIII сегмента и впадающая в эктазированную левую ветвь воротной вены и далее ретроградно в портосистемный шунт и в нижнюю полую вену (рис. 1–3).

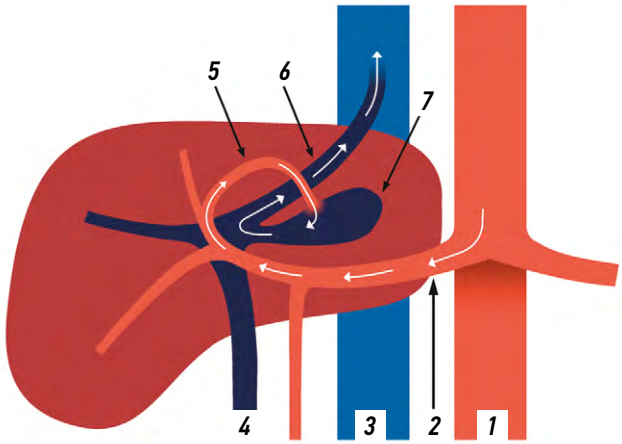

Рис. 1. Схематичное изображение аномалии строения сосудов печени: *1* — аорта, *2* — печёночная артерия, *3* — нижняя полая вена, *4* — воротная вена, *5* — сегментарная ветвь левой печёночной артерии, *6* — портосистемный шунт, *7* — сегментарная ветвь левой ветви воротной вены.

Fig. 1. Schematic representation of anomalies of liver vessels structure: *1* — aorta, *2* — hepatic artery, *3* — inferior vena cava, *4* — portal vein, *5* — segmental branch of the left hepatic artery, *6* — portosystemic shunt, *7* — segmental branch of the left branch of the portal vein.

Предварительный диагноз

По результатам обследования диагностирован внепечёночный портосистемный шунт IIa типа с артериопортальной фистулой, отягощённый гепатопульмональным синдромом.

Лечение

Выполнена эндоваскулярная окклюзия АПФ спиралями в два этапа, с перерывом в 3 мес. Второй этап потребовался ввиду неполной окклюзии после первой попытки.

После полной окклюзии АПФ, уже в раннем послеоперационном периоде, пациент начал отмечать положительную динамику. Возросла толерантность к физическим нагрузкам. Уменьшилась одышка. Частота сердечных сокращений — 90 уд/мин. SpO_2 в вертикальном положении — 85–90%, в покое — 95%. Необходимость в дотации кислородом ограничилась физическими нагрузками.

Через 3 мес после закрытия АПФ выполнена контрольная ангиография, патологического сброса крови между почечной артерией портальной системы не было (рис. 4). Выполнен баллонно-окклюзионный тест, заключавшийся во временной окклюзии баллоном области соустья портальной системы и нижней полой вены, контрастировании и измерении давления в портальной системе. По результатам исследования определяется контрастирование умеренно гипоплазированных внутрипечёночных ветвей воротной вены с контрастированием паренхимы (IIc тип по Lautz, по Kanazawa — b тип) (рис. 5). Прямое измерение давления в воротной вене — 28 мм вод. ст. Далее доступом через правую яремную вену в просвет венозного шунта проведён и установлен окклюдер (Amplatzer™ Vascular Plug II, 22 мм. США) (рис. 6). В раннем послеоперационном периоде самочувствие ребёнка с положительной динамикой, частота сердечных сокращений — 90 уд/мин, SpO_2 в вертикальном положении 94%, в покое 97%. На 6-е послеоперационные сутки (п/с) на контрольной ультразвуковой допплерографии (УЗДГ) сосудов портальной системы ствол воротной вены 9 мм, не расширен, кровоток по стволу воротной вены физиологичный с усреднённой по времени максимальной скоростью кровотока 30 см/с. Сохраняется кровоток через окклюдер. На 7-е п/с пациент выписан домой под амбулаторное наблюдение. На 14-е п/с появились периодические боли в животе, снижение аппетита. На 19-е п/с выполнено УЗИ печени и сосудов портальной системы, диаметр воротной вены увеличился до 16,0 мм, скорость кровотока снизилась до 7 см/с, отмечался незначительный сброс крови через окклюзированный портосистемный шунт. Селезёнка и печень умеренно увеличились. Данные за развитие варикозно расширенных вен пищевода отсутствуют.

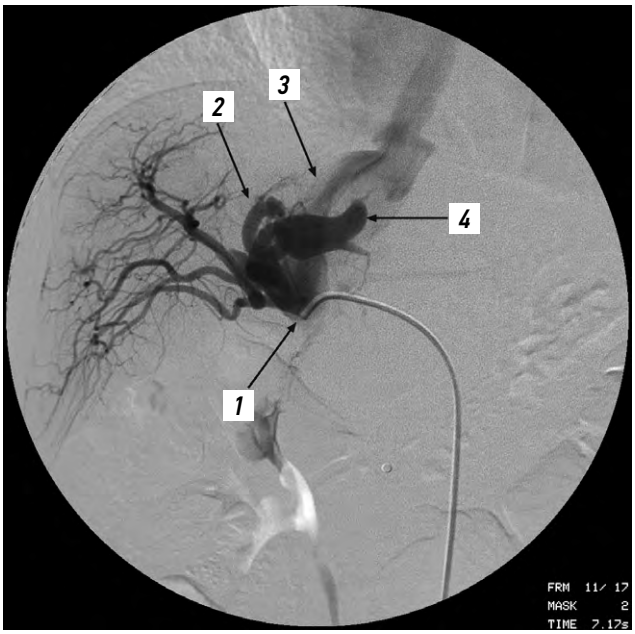

Рис. 2. Селективная ангиография печёночной артерии: *1* — печёночная артерия, *2* — сегментарная ветвь левой печёночной артерии, *3* — портосистемный шунт, *4* — сегментарная ветвь левой ветви воротной вены.

Fig. 2. Selective angiography of the hepatic artery: *1* — hepatic artery, *2* — segmental branch of the left hepatic artery, *3* — portosystemic shunt, *4* — segmental branch of the left branch of the portal vein.

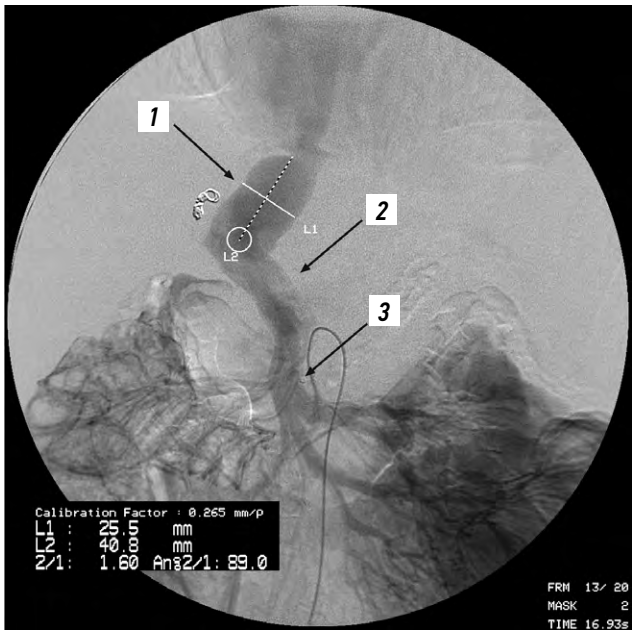

Рис. 3. Верхняя мезентерикопортография: *1* — портосистемный шунт, *2* — основной ствол воротной вены, *3* — верхняя брыжеечная вена.

Fig. 3. Upper mesentericoportography: *1* — portosystemic shunt, *2* — basic trunk of portal vein, *3* — vena mesenterica superior.

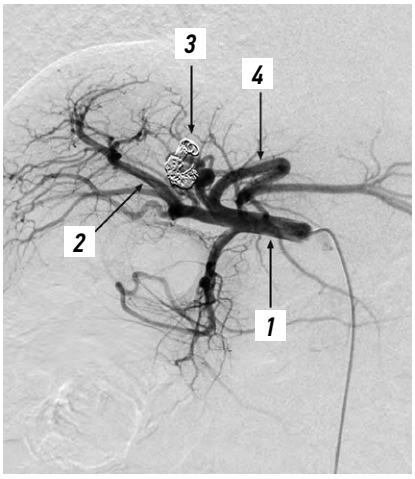

Рис. 4. Селективная ангиография печёночной артерии после окклюзии артериовенозного шунта: *1* — общая печёночная артерия, *2* — правая ветвь печёночной артерии, *3* — спиральный окклюдер, установленный в сегментарной ветви левой печёночной артерии, *4* — левая ветвь печёночной артерии.

Fig. 4. Selective angiography of the hepatic artery, after occlusion of the arterio-venous shunt: *1* — hepatic artery, *2* — right branch of the hepatic artery, *3* — spiral occluder installed in the segmental branch of the left hepatic artery, *4* — left branch of the hepatic artery.

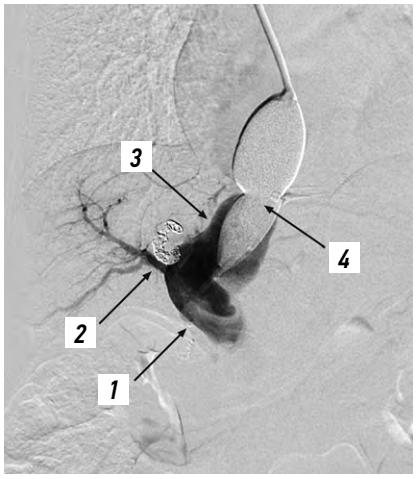

Рис. 5. Баллонно-окклюзионный тест: *1* — воротная вена, *2* — правая ветвь воротной вены, *3* — портосистемный шунт, *4* — баллонный катетер.

Fig. 5. Test balloon occlusion: *1* — portal vein, *2* — right branch of the portal vein, *3* — portosystemic shunt, *4* — balloon catheter.

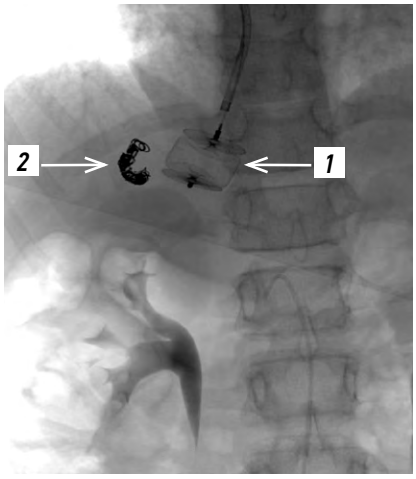

Рис. 6. Установка окклюдера в портосистемный шунт: *1* — окклюдер (Amplatzer™ Vascular Plug II 22 мм. США), *2* — спиральный окклюдер, установленные в сегментарной ветви левой печёночной артерии.

Fig. 6. Installation of an occluder in a portsystem shunt: *1* — occluder (Amplatzer™ Vascular Plug II 22 mm. USA), *2* — spiral occluder installed in the segmental branch of the left hepatic artery.

DOI: https://doi.org/10.17816/ps807

В анализе крови отмечено повышение уровеня D-димера до 807 нг/мл. В связи с появлением симптомов портальной гипертензии и риском развития тромбоза пациенту с 19-х п/с назначена антикоагулянтная терапия препаратом ривароксабан в лечебной дозировке 15 мг 1 раз в день. На 3-и сутки после начала антикоагулянтной терапии боли в животе уменьшились. Через 2 нед с начала антикоагулянтной терапии выполнено контрольное УЗДГ сосудов печени и исследование уровня D-димера в крови (табл. 1, 2). В связи с положительной динамикой

Таблица 1. Данные ультразвукового исследования портальной системы и селезёнки до и после окклюзии портосистемного шунта
Table 1. Ultrasound examination of the portal system and spleen before and after occlusion of the portosystem shunt

Дни относительно операции / Days before and after surgery	Дни относительно начала приёма АК / Days of AC administration	Размер селезёнки (мм) / Spleen size (mm)	Диаметр воротной вены (мм) / Portal vein diameter (mm)	Скорость кровотока по воротной вене (см/с) / Velocity of blood flow via portal vein (cm/sec)	Селезёночная вена (мм) / Splenic vein (mm)	Скорость в селезёночной вене (см/с) / Velocity in the splenic vein (cm/sec)
До операции / Before surgery	–	110,0×46,0	7,3	–	5,0	–
6 п/о сутки / 6 p/o day	–	–	9	30		–
16 п/о сутки / 16 p/o day	–	139,0×51,0	14,0 (норма до 9,0)	–	9,5	–
19 п/о сутки / 19 p/o day	0	156×48 (94±14×37±7)	16,0 (6,8±0,9)	7	8,5	15,7
35 п/о сутки / 35 p/o day	16	135×46 (94±14×37±7)	12,0 (6,8±0,9)	20	6,5 (5,3±0,9)	19,5
51 п/о сутки / 51 p/o day	32	144×19 (94±14×37±7)	10,0 (6,8±0,9)	23,7	5,3 (5,3±0,9)	17
70 п/о сутки / 70 p/o day	Отмена АК / reversal of AC	137×51,7 (94±14×37±7)	10,2 (6,8±0,9)	33	5,2 (5,3±0,9)	18
96 п/о сутки / 96 p/o day	–	134×48 (94±14×37±7)	10,9 (6,8±0,9)	30	7,0 (5,3±0,9)	18,7
143 п/о сутки / 143 p/o day	–	130×42 (94±14×37±7)	10,8 (6,8±0,9)	33	6,8 (5,3±0,9)	17

Примечание. АК — антикоагулянты, п/о — послеоперационные сутки.
Note. AC — anticoagulants; p/o — postoperative day.

Таблица 2. Данные уровня D-димера в крови после окклюзии портосистемного шунта
Table 2. D-dimer levels in blood after portosystemic shunt occlusion

Послеоперационные сутки / Postoperative day	Дни относительно начала приема АК / Days of AC administration	D-димер (нг/мл) / D-Dimer (ng/ml)
19	0	807 (<243)
33	14	415 (<243)
49	49	359 (<243)
70	51 (отменен) Day 51 of AC cessation	42 (<280)
93	–	42 (<280)
135	–	28 (<280)

Примечание. АК — антикоагулянты.
Note. AC — anticoagulants.

по данным инструментальных лабораторных исследований и прекращением жалоб на боли в животе дозировка ривароксабана снижена в 2 раза, до 7,5 мг 1 раз в сутки. Далее каждые 2 нед выполнялся контрольный комплекс исследования: УЗДГ, анализ крови на уровень D-димера. В связи с положительной динамикой дозировку антикоагулянтной терапии снизили в 2 раза, до 3,5 мг в сутки. Через 2 нед ребёнку выполнено УЗДГ сосудов печени, ривароксабан отменён.

Исход последующего наблюдения. Диаметр воротной вены, скорость кровотока нормализовались, данные, свидетельствующие о кровотоке по портосистемному шунту, отсутствуют.

ОБСУЖДЕНИЕ

В данной статье мы хотели рассказать о редком сочетании двух патологий. В отечественной и мировой литературе мы не нашли описаний подобного сочетания аретриопортального и портосистемного шунтирования. Единственный похожий клинический случай представлен E. Chae и соавт. в 2004 г.: его отличительная особенность в том, что патологическое артериопортальное сообщение располагалось в тонкой кишке [13].

Поскольку мы столкнулись с IIa типом ВПСШ, посчитали возможным проведение эндоваскулярного лечения. Мы выбрали двухэтапную тактику лечения. Первым этапом проведена окклюзия АПФ, поскольку при закрытии ВПСШ и сохранении артериопортального сброса возникла бы тяжёлая форма портальной гипертензии из-за высокого давления в системе воротной вены. Также закрытие АПФ в дальнейшем нам позволило выполнить баллонно-окклюзионный тест с перекрытием просвета портосистемного шунта для определения степени гипоплазии внутрипечёночных вен системы воротной вены и измерения давления в портальной системе.

После полной окклюзии АПФ проведён баллонно-окклюзионный тест, который показал наличие достаточно развитых внутрипечёночных вен (среднетяжёлого типа по Kanazawa). В связи с полученными данными мы решили провести второй этап операции в объёме окклюзии ВПСШ. В послеоперационном периоде на фоне окклюзии ВПСШ основной ток венозной крови по портальной системе был физиологичным, что подтверждалось данными УЗДГ. Через 2 нед после второго этапа лечения отмечено снижение скорости кровотока в портальной системе и увеличение селезёнки. Эти данные мы интерпретировали как повышение давления на фоне формирующегося тромбоза в системе воротной вены. Учитывая клиническую картину и риск прогрессирования тромбоза, назначена антикоагулянтная терапия. После трёхнедельного курса антикоагулянтной терапии по данным УЗДГ портальной системы отмечено увеличение скорости кровотока, уменьшение селезёнки и снижение уровня D-димера в крови.

ЗАКЛЮЧЕНИЕ

Подобного сочетания АПФ и ВПСШ мы не встречали в медицинской литературе. При лечении данной патологии вначале необходимо окклюзировать АПФ. Далее проводится баллонно-окклюзионный тест и при наличии достаточно развитых внутрипечёночных ветвей воротной вены необходимо проведение окклюзии ВПСШ. Мы считаем, что после выполнения эндоваскулярной окклюзии ВПСШ пациентам, у которых есть риск формирования тромбоза сосудов системы воротной вены и, как следствие, развития гипертензии в портальной системе, необходимо в послеоперационном периоде назначение антикоагулянтной терапии в профилактических целях.

ДОПОЛНИТЕЛЬНАЯ ИНФОРМАЦИЯ

Источник финансирования. Авторы заявляют об отсутствии внешнего финансирования при проведении исследования и подготовке публикации

Конфликт интересов. Авторы декларируют отсутствие явных и потенциальных конфликтов интересов, связанных с публикацией настоящей статьи.

Вклад авторов. Все авторы подтверждают соответствие своего авторства международным критериям ICMJE (все авторы внесли существенный вклад в разработку концепции, проведение исследования и подготовку статьи, прочли и одобрили финальную версию перед публикацией). Наибольший вклад распределен следующим образом: Р.В. Гарбузов — хирургическое лечение пациента, обзор литературы, редактирование статьи; Ю.А. Поляев — хирургическое лечение пациента, редактирование статьи; И.А. Мыльников — хирургическое лечение пациента, сбор и анализ литературных источников, подготовка и написание текста статьи.

Информированное согласие на публикацию. Авторы получили письменное согласие законных представителей пациента на анализ и публикацию медицинских данных. Дата подписания: 02.02.2024.

ADDITIONAL INFORMATION

Funding source. The authors declare that there was no external funding for the study.

Competing interests. The authors declare that they have no competing interests.

Authors' contribution. All authors made a substantial contribution to the conception of the work, acquisition, analysis, interpretation of data for the work, drafting and revising the work, final approval of the version to be published and agree to be accountable for all aspects of the work. The largest contribution is distributed as follows: R.V. Garbuzov — performed surgical treatment of the patient, reviewed the literature, collected and analyzedliterature and edited the article; Yu.A. Polyaev — performed surgical treatment of the patient, and edited the article; I.A. Mylnikov — performed surgical treatment of the patient, performed the literature review, collected and analyzed the literature sources, wrote the text, and edited the article.

Consent for publication. The patient's legal representatives gave informed voluntary written consent to participate in the study (date of signing 02.02.2024).

СПИСОК ЛИТЕРАТУРЫ

1. Garbuzov RV, Polyaev YuA, Stepanov AE, Mylnikov AA. Abernathy malformations in children. Experience in endovascular and surgical treatment. *Detskaya khirurgiya (Russian Journal of Pediatric Surgery).* 2020;24(2):71–77. doi: 10.18821/1560-9510-2020-24-2-71-77

2. Степанов А.Э., Сухов М.Н., Васильев К.Г., и др. Врожденные портосистемные шунты: опыт хирургического лечения. *Российский вестник детской хирургии, анестезиологии и реаниматологии.* 2022;12(4):473–487. doi: 10.17816/psaic1295

3. Franchi-Abella S, Gonzales E, Ackermann O, et al. International Registry of Congenital Portosystemic Shunt members. Congenital portosystemic shunts: diagnosis and treatment. *Abdom Radiol (NY).* 2018;43(8):2023–2036. doi: 10.1007/s00261-018-1619-8

4. Abernethy J. Account of two instances of uncommon formation in the viscera of the human body: from the philosophical transactions of the Royal Society of London. *Med Facts Obs.* 1797;7:100–108.

5. Morgan G, Superina R. Congenital absence of the portal vein: two cases and a proposed classification system for portasystemic vascular anomalies. *J Pediatr Surg.* 1994;29(9):1239–1241. doi: 10.1016/0022-3468(94)90812-5

6. Lautz TB, Tantemsapya N, Rowell E, Superina RA. Management and classification of type II congenital portosystemic shunts. *J Pediatr Surg.* 2011;46(2):308–314. doi: 10.1016/j.jpedsurg.2010.11.009

7. Kanazawa H, Nosaka S, Miyazaki O, et al. The classification based on intrahepatic portal system for congenital portosystemic shunts. *J Pediatr Surg.* 2015;50(4):688-695. doi: 10.1016/j.jpedsurg.2015.01.009

8. Rodríguez-Roisin R, Krowka MJ, Hervé P, Fallon MB. ERS Task Force Pulmonary-Hepatic Vascular Disorders (PHD) Scientific Committee. Pulmonary-Hepatic vascular Disorders (PHD). *Eur Respir J.* 2004;24(5):861–880. doi: 10.1183/09031936.04.00010904

9. Imamura H, Momose T, Kitabayashi H, et al. Pulmonary hypertension as a result of asymptomatic portosystemic shunt. *Jpn Circ J.* 2000;64(6):471–473. doi: 10.1253/jcj.64.471

10. Guzman EA, McCahill LE, Rogers FB. Arterioportal fistulas: introduction of a novel classification with therapeutic implications. *J Gastrointest Surg.* 2006;10(4):543–550. doi: 10.1016/j.gassur.2005.06.022

11. Van Way CW, CJ, Riddell DH, Foster JH. Arteriovenous fistula in the portal circulation. *Surgery.* 1971;70:876–890.

12. Vauthey JN, Tomczak RJ, Helmberger T, et al. The arterioportal fistula syndrome: clinicopathologic features, diagnosis, and therapy. *Gastroenterology.* 1997;113(4):1390–1401. doi: 10.1053/gast.1997.v113.pm9322535

13. Chae EJ, Goo HW, Kim SC, Yoon CH. Congenital intrahepatic arterioportal and portosystemic venous fistulae with jejunal arteriovenous malformation depicted on multislice spiral CT. *Pediatr Radiol.* 2004;34(5):428–431. doi: 10.1007/s00247-003-1093-4

ОБ АВТОРАХ

*** Мыльников Иван Андреевич;**
адрес: Россия, 119571, Москва, Ленинский пр-т, д. 117;
ORCID: 0009-0005-0898-5355;
e-mail: dr.mylnikov@mail.ru

Гарбузов Роман Вячеславович, д-р мед. наук;
ORCID: 0000-0002-5287-7889;
eLibrary SPIN: 7590-2400;
e-mail: 9369025@mail.ru

Поляев Юрий Александрович, д-р мед. наук, профессор;
ORCID: 0000-0002-9554-6414;
eLibrary SPIN: 7587-9843;
e-mail: polyaev@inbox.ru

AUTHORS' INFO

*** Ivan A. Mylnikov;**
address: 117 Leninsky Prospekt, Moscow, Russia, 119571;
ORCID: 0009-0005-0898-5355;
e-mail: dr.mylnikov@mail.ru

Roman V. Garbuzov, MD, Dr. Sci. (Medicine);
ORCID: 0000-0002-5287-7889;
eLibrary SPIN: 7590-2400;
e-mail: 9369025@mail.ru

Yuri A. Polyaev, MD, Dr. Sci. (Medicine), Professor;
ORCID: 0000-0002-9554-6414;
eLibrary SPIN: 7587-9843;
e-mail: polyaev@inbox.ru

* Автор, ответственный за переписку / Corresponding author