DOI: https://doi.org/10.17816/ps894 EDN: NFXPVE

Роботассистированная лапароскопическая экстравезикальная реимплантация мочеточника у ребёнка с первичным обструктивным мегауретером: клинический случай

Ю.А. Козлов[1, 2, 3], А.П. Рожанский[1, 3], Э.В. Сапухин[1], А.С. Страшинский[1], М.В. Макарочкина[1], А.А. Марчук[1]

[1] Иркутская государственная областная детская клиническая больница, Иркутск, Россия;
[2] Иркутская государственная медицинская академия последипломного образования — филиал ФГБОУ ДПО «Российская медицинская академия непрерывного профессионального образования», Иркутск, Россия;
[3] Иркутский государственный медицинский университет, Иркутск, Россия

АННОТАЦИЯ

Первичный обструктивный мегауретер составляет примерно 10% всех уропатий, а его общая частота — 1:2000 новорождённых. Около 80% перинатально выявленных случаев первичного обструктивного мегауретера спонтанно разрешаются в течение первых лет жизни ребёнка, в связи с чем большинство случаев заболевания подлежит консервативному лечению. Нарастающая обструкция и снижение почечной функции являются показанием к хирургическому лечению.

В работе представлены данные клинического наблюдения пациента мужского пола в возрасте 8 лет, прооперированного по поводу первичного обструктивного мегауретера слева с использованием роботассистированной техники. Диаметр левого мочеточника до операции составлял 13,5 мм. Радионуклидное исследование почек показало обструктивный характер кривой экскреции левой почки и снижение дифференцированной почечной функции слева до 30%. Использована техника экстравезикальной реимплантации мочеточника, предложенная ранее M. Lopez. Хирургическое вмешательство протекало без осложнений. Дренажная трубка извлечена на второй день после операции, мочеточниковый стент удалён через месяц после процедуры. В течение 6 месяцев постоперационного периода ребёнок находился под постоянным наблюдением. Серьёзных осложнений в виде возврата симптомов заболевания или возникновения пузырно-мочеточникового рефлюкса не было. Диаметр дистального отдела мочеточника уменьшился и составил 8 мм. Реносцинтиграфия продемонстрировала необструктивную картину и улучшение дифференцированной почечной функции (40%).

В нашей работе выполнена оценка клинической эффективности роботассистированной лапароскопической реимплантации мочеточника при первичном обструктивном мегауретере у детей: операция представляет собой безопасный и эффективный вариант лечения врождённых структурных нарушений дистальной части мочеточника, тем не менее для подтверждения эффективности этой методики необходимы более крупные рандомизированные проспективные исследования и долгосрочное наблюдение пациентов.

Ключевые слова: роботассистированная хирургия; первичный обструктивный мегауретер; дети.

Как цитировать:
Козлов Ю.А., Рожанский А.П., Сапухин Э.В., Страшинский А.С., Макарочкина М.В., Марчук А.А. Роботассистированная лапароскопическая экстравезикальная реимплантация мочеточника у ребёнка с первичным обструктивным мегауретером: клинический случай // Детская хирургия. 2025. Т. 29, № 6. С. 414–421. DOI: 10.17816/ps894 EDN: NFXPVE

Рукопись получена: 07.10.2025 **Рукопись одобрена:** 30.12.2025 **Опубликована online:** 21.01.2026

ЭКО • ВЕКТОР

Статья доступна по лицензии CC BY-NC-ND 4.0 International
© Эко-Вектор, 2025

DOI: https://doi.org/10.17816/ps894 EDN: NFXPVE

Robot-Assisted Laparoscopic Extravesical Ureteral Reimplantation in a Child with Primary Obstructive Megaureter: a Case Report

Yury A. Kozlov[1, 2, 3], Alexander P. Rozhanski[1, 3], Eduard V. Sapukhin[1], Alexey S. Strashinsky[1], Marina V. Makarochkina[1], Andrey A. Marchuk[1]

[1] Irkutsk State Regional Children's Clinical Hospital, Irkutsk, Russia;
[2] Irkutsk State Medical Academy of Postgraduate Education—branch Russian Medical Academy of Continuous Professional Education, Irkutsk, Russia;
[3] Irkutsk State Medical University, Irkutsk, Russia

ABSTRACT

The primary obstructive megaureter accounts for approximately 10% of all uropathies. The overall primary obstructive megaureter incidence is 1:2000 newborns. About 80% of perinatally diagnosed cases of primary obstructive megaureter resolve spontaneously during the first years of a child's life, and therefore most cases of the disease are subject to conservative treatment. Increasing obstruction and decreased renal function are indications for surgical treatment.

The present article describes a case of 8 years old male patient who underwent surgery for the primary obstructive megaureter on the left using a robot-assisted technique. The preoperative left ureteral diameter was 13.5 mm. A radionuclide renal scan revealed an obstructive urinary excretion curve in the left kidney and decreased differentiated renal function on the left side up to 30%. The extravesical ureteral reimplantation technique previously proposed by M. Lopez was used. Surgery was uneventful. A drainage tube was removed on the second postoperative day. A ureteral stent was removed one month after the surgery. After the surgery, the child was monitored closely for 6 months. No serious complications, such as symptom recurrence or development of vesicoureteral reflux, were detected. The distal ureteral diameter decreased to 8 mm. Renal scintigraphy showed a non-obstructive pattern and improved differentiated renal function by 40%.

In their work, the authors evaluated clinical efficacy of robotic-assisted laparoscopic reimplantation of the ureter in the primary obstructive megaureter in children: surgery is a safe and effective curative option for congenital structural disorders of the distal ureter. However, larger randomized prospective studies and long-term follow-up are needed to confirm the effectiveness of this technique.

Keywords: robot-assisted surgery; primary obstructive megaureter; children.

To cite this article:
Kozlov YuA, Rozhanski AP, Sapukhin EV, Strashinsky AS, Makarochkina MV, Marchuk AA. Robot-Assisted Laparoscopic Extravesical Ureteral Reimplantation in a Child with Primary Obstructive Megaureter: a Case Report. *Russian Journal of Pediatric Surgery.* 2025;29(6):414–421. DOI: 10.17816/ps894 EDN: NFXPVE

Submitted: 07.10.2025 **Accepted:** 30.12.2025 **Published online:** 21.01.2026

ECO•VECTOR

The article can be used under the CC BY-NC-ND 4.0 International license
© Eco-Vector, 2025

АКТУАЛЬНОСТЬ

Первичный обструктивный мегауретер составляет примерно 10% всех уропатий [1]. Общая частота заболеваемости первичным обструктивным мегауретером составляет 1:2000 новорождённых [2]. Заболевание очень часто обнаруживается пренатально, начиная с 30-й недели беременности, когда с помощью ультразвукового исследования обнаруживается расширенный до 7 мм и более дистальный отдел мочеточника, расположенный ретровезикально.

Признаком обструкции мочеточника, по данным руководства Британской ассоциации детских урологов (British Association of Pediatric Urology, BAPU), является значение дифференцированной функции почек ниже 40%, измеренное методом радионуклидного сканирования, а также увеличивающееся с ростом ребёнка расширение мочеточника при серийном ультразвуковом сканировании [3].

Что касается морфологических форм первичного обструктивного мегауретера, то, согласно классификации Пфистера–Хендрена (Pfister-Hendren), установлено три типа мегауретеров: тип I включает расширение дистального отдела мочеточника без сопутствующего гидронефроза; тип II распространяется как на мочеточник, так и на лоханку; тип III связан с тяжёлым уретерогидронефрозом и извитостью мочеточника [4].

Около 80% перинатально выявленных случаев первичного обструктивного мегауретера спонтанно разрешаются в течение первых лет жизни ребёнка [5]. По этой причине большинство случаев заболевания подлежат консервативному лечению [3]. Нарастающая обструкция и снижение почечной функции являются показанием к хирургическому лечению [1].

Реимплантация мочеточника с или без его обуживания путём экстравезикальной или трансвезикальной открытой хирургии является методом выбора лечения первичного обструктивного мегауретера [1]. В настоящее время существует несколько методов минимально инвазивного лечения, включая эндоскопические, лапароскопические и роботассистированные. В 1998 году J.M. Angulo и соавт. [6] представили концепцию минимально инвазивного лечения с использованием баллонной дилатации мочеточниково-пузырного соединения с помощью цистоскопии. Лапароскопические или роботассистированные техники также широко востребованы в лечении первичного обструктивного мегауретера и выполняются с использованием трансвезикального или экстравезикального подхода. Необходимо отметить, что лапароскопическая реконструктивная хирургия дистального отдела мочеточника является технически сложной даже для самых опытных лапароскопических хирургов. В 2006 году A. Kutikov и соавт. [7] представили первый полный отчёт о лапароскопической реконструкции первичного обструктивного мегауретера. Впоследствии в ограниченном количестве публикаций описывалось использование лапароскопического и роботассистированного методов для трансвезикальной либо экстравезикальной реимплантации мочеточника [8–12]. Эффективность этих операций оказалась схожей с открытыми процедурами, что делает эти подходы многообещающими для лечения первичного обструктивного мегауретера.

В нашей статье на примере клинического наблюдения ребёнка мужского пола в возрасте 8 лет, прооперированного в ГБУЗ «Иркутская государственная областная детская клиническая больница» по поводу первичного обструктивного мегауретера слева, выполнена оценка клинической эффективности роботассистированной лапароскопической реимплантации мочеточника. Сбор данных включал анамнез болезни пациента и демографические данные, диагноз, тип хирургического вмешательства, общее время операции, исход операции и анатомо-функциональное состояние почки при последующем наблюдении.

ОПИСАНИЕ СЛУЧАЯ

О пациенте

Мальчик, 8 лет.

Анамнез заболевания. Диагноз первичного обструктивного мегауретера установлен пренатально, на 31-й неделе беременности, при проведении ультразвукового сканирования плода. В ретровезикальном пространстве был обнаружен расширенный до 8 мм левый мочеточник. Диагноз подтверждён после рождения с помощью ультразвукового сканирования. На протяжении жизни отмечалось несколько эпизодов рецидивирующих инфекций мочевых путей.

Диагноз

До операции пациенту проведён комплекс диагностических процедур, включающих ультразвуковое исследование, компьютерную томографию почек и мочевых путей, микционную цистоуретрографию и радионуклидное исследование почек. У ребёнка наблюдалась дилатация мочевых путей II степени, затрагивающая не только мочеточник, но и лоханку. Диаметр дистального отдела левого мочеточника составил 13,5 мм (рис. 1).

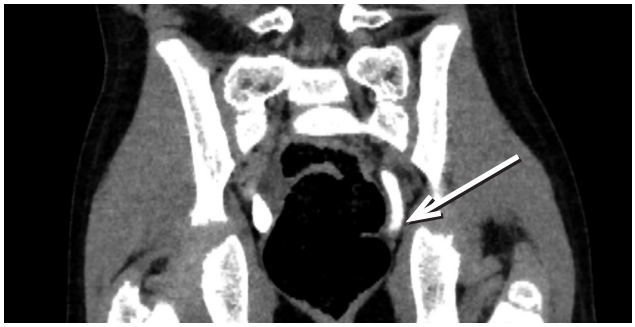

Рис. 1. Контрастная компьютерная томография почек и мочевых путей: стрелкой обозначен расширенный дистальный отдел левого мочеточника.

Fig. 1. Contrast computed tomography of the kidneys and urinary tract. The arrow indicates the expanded distal part of the left ureter.

DOI: https://doi.org/10.17816/ps894

Предоперационная микционная цистоуретрография не обнаружила пузырно-мочеточникового рефлюкса. Радионуклидное исследование почек показало обструктивный характер кривой экскреции левой почки и снижение дифференцированной функции почек справа до 30%, что и явилось показанием к хирургическому лечению — роботассистированной экстравезикальной реимплантации мочеточника.

Лечение

В состоянии общей анестезии пациент помещён на операционный стол в положение лёжа на спине с разведёнными ногами. В мочевой пузырь до начала операции установлен катетер Foley.

Роботассистированную операцию выполняли с использованием новой роботической платформы Versius компании CMR (Cambridge Medical Robotics, Великобритания). Это устройство представляет собой версию хирургического робота с несколькими отдельными модулями, один из которых является визуализационным, а три других — манипуляционными.

Консоль хирурга располагают в операционной таким образом, чтобы хирург-оператор видел пациента боковым зрением постоянно. Монитор для хирурга-ассистента размещают справа, в ногах пациента. Визуализационный блок — с правой стороны от пациента. Инструментальные блоки размещают краниально с правой и левой стороны от пациента во избежание конфликта между манипуляторами.

Выполняли карбоперитонеум с предустановленными параметрами инсуффляции (поток 5 л/мин, давление 10 мм рт.ст.), используя иглу Veress, введённую через пупочный разрез, который затем используют для установки оптического 12-миллиметрового порта для введения 3D-эндоскопической камеры. Инструментальные роботические порты диаметром 5 мм устанавливали справа и слева от оптического порта билатерально на удалении 6 см в правой и левой подвздошной области. Ассистентский порт диаметром 5 мм размещали между левым инструментальным и оптическим троакарами для подачи хирургических нитей и аспирации мочи в момент вскрытия слизистой мочевого пузыря.

Первоначально вскрывали париетальную брюшину в области задней стенки мочевого пузыря и производили доступ в забрюшинное пространство с целью идентифицировать дистальный отдел мочеточника, который выделяется по направлению к мочеточниково-пузырному соединению. Предварительно на заднюю стенку мочевого пузыря слева и справа от мочеточниково-пузырного соединения размещали два шва-фиксатора, которые проводились наружу через брюшную стенку, что позволяло обнажить и стабилизировать место реимплантации.

Латексную держалку проводили вокруг мочеточника для его тракции при выделении. После диссекции дистальной части мочеточника на уровне мочеточниково-пузырного соединения его пересекали на границе стеноза (рис. 2). Культю мочеточника на уровне слизистой мочевого пузыря герметизировали путём наложения простой лигатуры. Мочевой пузырь наполняли жидкостью, чтобы поддерживать его в растянутом состоянии, облегчая тем самым идентификацию слизистой оболочки.

После того, как стенозированная часть мочеточника была полностью выделена, с помощью монополярных ножниц выполняли пересечение мышечных волокон детрузора в поперечном направлении к центру до тех пор, пока не обнажилась слизистая оболочка. Длина туннеля, предупреждающего развитие пузырно-мочеточникового рефлюкса после операции, составляет примерно четыре диаметра мочеточника (закон Paquin). Для уменьшения технических трудностей точка введения мочеточника в мочевой пузырь была перемещена в медиальную часть нового туннеля. С этой целью в углу разреза выполнили рассечение слизистой мочевого пузыря длиной, соответствующей диаметру мочеточника. В просвет мочеточника установили двойной JJ-стент, один конец которого ретроградно проводили в лоханку, а другой погружали в мочевой пузырь. Пузырно-мочеточниковый анастомоз был выполнен с использованием отдельных швов из полидиоксанона 5/0. При создании анастомоза 0,5–1,0 см дистального отдела мочеточника ввели в мочевой пузырь для создания клапаноподобного механизма. Мочеточник фиксировали к слизистой мочевого пузыря шестью стежками из рассасывающихся швов 5/0 (рис. 3).

Мочеточник поместили в новый туннель, а мышечные волокна детрузора сблизили над ним с помощью отдельных рассасывающихся швов 4/0 (рис. 4). Рядом с мочеточником установили дренажную трубку, которая была извлечена на второй день после операции, когда при ультразвуковом сканировании подтвердилось отсутствие паравезикального скопления жидкости. Мочеточниковый стент был удалён через месяц после операции.

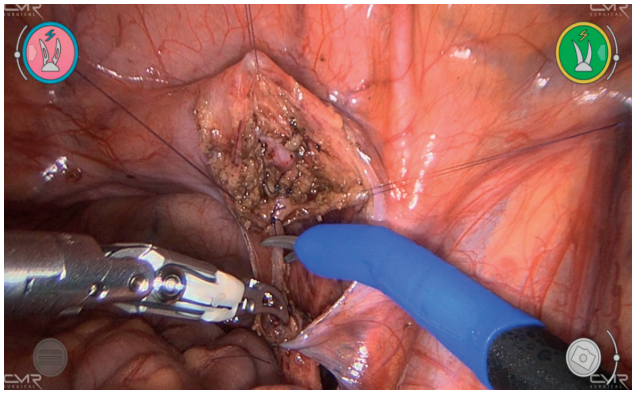

Рис. 2. Роботассистированная лапароскопическая экстравезикальная реимплантация мочеточника: этап пересечения стенозированного мочеточника.

Fig. 2. Robot-assisted laparoscopic extravesical reimplantation of the ureter. The stage of crossing the stenosed ureter.

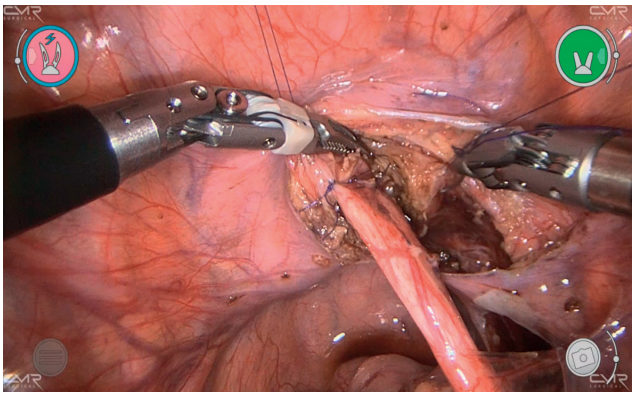

Рис. 3. Роботассистированная лапароскопическая экстравезикальная реимплантация мочеточника: этап формирования мочеточниково-пузырного анастомоза.

Fig. 3. Robot-assisted laparoscopic extravesical reimplantation of the ureter. The stage of the formation of a ureterocystic anastomosis.

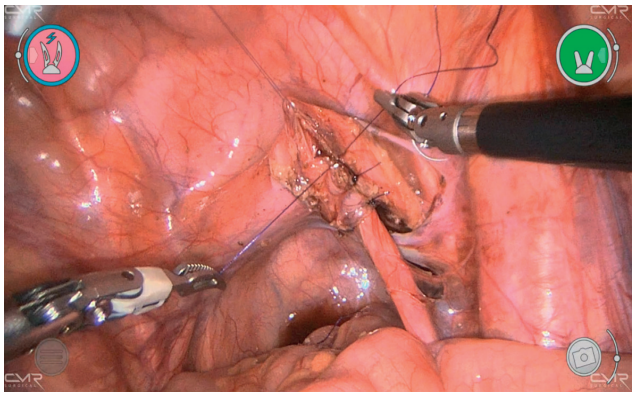

Рис. 4. Роботассистированная лапароскопическая экстравезикальная реимплантация мочеточника: этап ушивания детрузора над мочеточником.

Fig. 4. Robot-assisted laparoscopic extravesical reimplantation of the ureter. The stage of suturing the detrusor over the ureter.

Динамика и исходы

После операции проводилось ультразвуковое сканирование через 1, 3 и 6 месяцев, микционная цистоуретрография — через 3 месяца, радионуклидное исследование почек — через 6 месяцев. Диаметр дистального отдела мочеточника уменьшился и составил 8 мм. Реносцинтиграфия продемонстрировала необструктивную картину и улучшение дифференцированной функции почек, показатель которой составил 40%.

Прогноз

Ребёнок после операции находился под постоянным наблюдением. Срок наблюдения составил 6 месяцев. Серьёзных осложнений в виде возврата симптомов заболевания или возникновения пузырно-мочеточникового рефлюкса не обнаружено. В настоящее время ребёнок развивается нормально. Симптомы инфекции мочевых путей исчезли полностью.

ОБСУЖДЕНИЕ

Консервативное лечение первичного обструктивного мегауретера позволяет избежать хирургической коррекции максимум у 87% пациентов, о чём сообщалось в разных научных исследованиях [13–15]. Решение в пользу хирургической коррекции основывается главным образом на функции почек. B. Chertin и соавт. [13] в своей публикации сообщают, что дифференцированная функция почек <30%, гидронефроз III/IV степени и диаметр мочеточника >1,33 см являются показанием к хирургическому вмешательству.

Золотым стандартом хирургического лечения первичного обструктивного мегауретера является реимплантация мочеточника — процедура, которая традиционно выполняется с использованием открытого подхода. Открытая экстравезикальная реимплантация мочеточника первоначально описана в литературе в 1970 году [16], в 1977 году реализована Личем–Грегуаром (Lich-Gregoir) [17] и популяризирована в 1987 году M.R. Zaontz и соавт. [18] с показателем эффективности 93%.

В последние годы наблюдается быстрое распространение минимально инвазивных методов лечения различных врождённых урологических аномалий, включая эндоскопические, лапароскопические и роботассистированные технологии. С переходом на малоинвазивный подход бóльшая часть урологов приняла способы, которые имитируют стандартные открытые техники, однако некоторые из этих техник остаются трудными для широкого круга эндоскопических хирургов.

Лапароскопический подход к лечению первичного обструктивного мегауретера стартовал в 2000 году, когда Y. Lakshmanan и L.C. Fung [19] впервые продемонстрировали выполнимость техники операции по Lich-Gregoir. В 2004 году C.A. Peters с соавт. [12] сообщили о серии случаев роботассистированной лапароскопической экстравезикальной реимплантации мочеточника с эффективностью 88%. Последующие немногочисленные серии минимально инвазивной реимплантации мочеточника сообщали о показателях успеха этой операции, варьирующих в пределах 72–98% [20]. Эти сообщения затрагивали большей частью рефлюксирующие мочеточники, не требующие их отсечения и реимплантации, и не касались обструктивных мочеточников, при которых необходимо выполнять отсечение устья и уретероцистонеоимплантацию. Однако некоторые наиболее опытные и смелые представители лапароскопической хирургии приблизились к выполнению этой неразрешимой задачи [1, 10, 11, 21–23].

Отечественные авторы также сообщали о высокой частоте эффективности экстравезикальной реимплантации у детей с первичным обструктивным мегауретером. Так, в исследовании В.И. Дуброва и соавт. [24] показатель эффективности метода составил 90%, в мультицентровом исследовании Н.Р. Акрамова и соавт. [25] — 77,8–85,8%.

Эндоскопический подход появился как минимально инвазивная альтернатива для лечения первичного

обструктивного мегауретера в 1998 году, когда J.M. Angulo и соавт. [6] представили концепцию минимально инвазивного лечения с использованием баллонной дилатации мочеточниково-пузырного соединения с помощью цистоскопии. В 2018 году A.D. Doudt и соавт. [26] продемонстрировали данные систематического обзора, посвящённого анализу эндоскопического лечения первичного обструктивного мегауретера. Были изучены результаты 12 серий эндоскопического лечения первичного обструктивного мегауретера, в которых были выполнены 237 эндоскопических процедуры у 222 пациентов. Показатель эффективности лечения после однократного вмешательства составил 69,6%, после повторной эндоскопической процедуры показатель успеха лечения увеличился до 79,3%. Осложнения включали транзиторную гематурию, инфекцию мочевых путей (9,7%), пузырно-мочеточниковый рефлюкс (5,1%), образование камней (2,1%), миграцию стента (1,7%), перфорацию мочеточника (0,8%). У 41 (17,3%) пациента в отдалённые сроки была выполнена реимплантация мочеточника.

Лапароскопический подход в коррекции первичного обструктивного мегауретера считался сложной задачей даже для самых опытных эндоскопических хирургов, поэтому в настоящее время описание использования лапароскопической экстравезикальной реимплантации мочеточника для лечения первичного обструктивного мегауретера по-прежнему встречается редко, а литературные сообщения на этот счёт скудны [4]. В 2006 году M.S. Ansari и соавт. [10] сообщили о первой серии лапароскопической экстравезикальной реимплантации мочеточника (laparoscopic extravesical ureteral reimplantation, LEUR) по методике Lich-Gregoir, выполненной у 3 пациентов. При последующем наблюдении ни у одного из прооперированных пациентов не было пузырно-мочеточникового рефлюкса, как и нарушения функции почек, которая была сохранена во всех случаях. В 2012 году G.P. Abraham и соавт. [22] сообщили о 13 случаях первичного обструктивного мегауретера, которые подверглись LEUR. Во всех случаях после операции наблюдалось уменьшение дилатации мочеточника и лоханки, а также улучшение дифференцированной функции почек. В 2013 году наш соотечественник S. Bondarenko [11] сообщил о 10 пациентах с первичным обструктивным мегауретером, которым выполнена процедура LEUR и интракорпоральной пликации мочеточника с использованием техники Starr. Средний период наблюдения составил 13,6 месяца, в ходе которого обнаружено уменьшение размеров чашечно-лоханочной системы и мочеточников у всех пациентов. В 2017 году M. Lopez и соавт. [1] представили технику лапароскопической экстравезикальной реимплантации, при которой точка формирования пузырно-мочеточникового анастомоза переносилась в верхнюю часть сформированного тоннеля, в отличие от стандартной техники, когда мочеточниковый анастомоз конструировался в нижней части тоннеля. Процесс формирования анастомоза в нижней части разреза детрузора был очень трудоёмким и отнимал много времени. Чтобы сделать это технически проще, точка введения мочеточника в мочевой пузырь была перемещена в верхнюю часть нового туннеля, что сократило время операции и, вероятно, улучшило качество анастомоза. Через 6 лет были опубликованы результаты лечения 26 пациентов с использованием модифицированной техники Lich-Gregoir [1]. Показатель эффективности лечения составил 96%. У всех пациентов отмечалось уменьшение диаметра дистального отдела мочеточника в среднем с 16,5 мм до 13,4 мм. У 1 пациента с развившимся пузырно-мочеточниковым рефлюксом проведена повторная лапароскопическая экстравезикальная реимплантация мочеточника, которая увенчалась успехом.

Пузырно-мочеточниковый рефлюкс является наиболее частым осложнением после операций по поводу первичного обструктивного мегауретера. C.A. Peters и соавт. [27] опубликовали данные 47 младенцев с первичным обструктивным мегауретером, возраст которых был менее 8 месяцев, из них 42 пациента перенесли открытую хирургическую коррекцию. При среднем сроке наблюдения 2,3 года пузырно-мочеточниковый рефлюкс наблюдался у 8 (19%) пациентов, у 3 из них возникло спонтанное разрешение патологического состояния. Частота возникновения пузырно-мочеточникового рефлюкса после эндоскопической баллонной дилатации неизвестна, поскольку послеоперационная микционная цистоуретрография в существующих публикациях не выполнялась систематически, тем не менее можно предполагать, что наличие пузырно-мочеточникового рефлюкса после этой процедуры выше, чем после открытой реимплантации мочеточника. Об этом косвенно свидетельствуют данные систематического обзора, в котором сообщается, что у 17,3% пациентов после баллонной дилатации была выполнена реимплантация мочеточника.

Таким образом, истинное преимущество роботического подхода становится очевидным при выполнении реконструкции нижних мочевыводящих путей, где пространство в малом тазу ограничено, а доступ к целевой анатомии затруднён. Это связано с тем, что роботассистированная технология по сравнению с лапароскопией имеет преимущество в виде улучшенного обзора, манёвренности и более широкого диапазона движений инструментов. Кроме того, робототехника предлагает относительно более короткую кривую обучения и улучшенную эргономику работы хирурга.

ЗАКЛЮЧЕНИЕ

Роботассистированная реимплантация мочеточника представляет собой безопасный и эффективный вариант минимально инвазивного лечения при первичном обструктивном мегауретере, тем не менее для подтверждения эффективности этой методики необходимы более крупные рандомизированные проспективные исследования и долгосрочное наблюдение.

ДОПОЛНИТЕЛЬНАЯ ИНФОРМАЦИЯ

Вклад авторов. Ю.А. Козлов — обзор литературы, сбор и анализ литературных источников, написание текста и редактирование статьи; Э.В. Сапухин, М.В. Макарочкина — сбор и анализ литературных источников; А.С. Страшинский — обзор литературы, сбор и анализ литературных источников; А.П. Рожанский — обзор литературы, сбор и анализ литературных источников, редактирование статьи; А.А. Марчук — сбор и анализ литературных источников. Все авторы одобрили рукопись (версию для публикации), а также согласились нести ответственность за все аспекты работы, гарантируя надлежащее рассмотрение и решение вопросов, связанных с точностью и добросовестностью любой её части.

Согласие на публикацию. Родители пациента были проинформированы о предстоящей операции и предоставили своё согласие на проведение хирургической процедуры по реимплантации мочеточника. Авторы получили письменное информированное добровольное согласие законных представителей пациента на публикацию персональных данных, в том числе фотографий (с закрытием лица), в научном журнале, включая его электронную версию (дата подписания 04.12.2024). Объём публикуемых данных с законными представителями пациента согласован.

Источники финансирования. Отсутствуют.

Раскрытие интересов. Авторы заявляют об отсутствии отношений, деятельности и интересов за последние три года, связанных с третьими лицами (коммерческими и некоммерческими), интересы которых могут быть затронуты содержанием статьи.

Оригинальность. При проведении исследования и создании настоящей работы авторы не использовали ранее опубликованные сведения (текст, иллюстрации, данные).

Доступ к данным. Редакционная политика в отношении совместного использования данных к настоящей работе неприменима, данные могут быть опубликованы в открытом доступе.

Генеративный искусственный интеллект. При создании настоящей статьи технологии генеративного искусственного интеллекта не использовали.

Рассмотрение и рецензирование. Настоящая работа подана в журнал в инициативном порядке и рассмотрена по обычной процедуре.

ADDITIONAL INFORMATION

Author contributions: Yu.A. Kozlov, literature review, collection and analysis of literary sources, writing the text and editing the article; E.V. Sapukhin, M.V. Makarochkina, collection and analysis of literary sources; A.S. Strashinsky, literature review, collection and analysis of literary sources; A.P. Rozhansky, literature review, collection and analysis of literary sources, article editing; A.A. Marchuk, collection and analysis of literary sources. All authors approved the final version to be published and agreed to be accountable for all aspects of the work in ensuring that questions related to the accuracy or integrity of any part of the work are appropriately investigated and resolved.

Consent for publication: The authors received the written informed voluntary consent of the patient's legal representatives to publish personal data, including photographs (with face covering), in a scientific journal, including its electronic version (signed on 2024 Dec 04). The amount of published data has been agreed with the patient's legal representatives.

Funding sources: No funding.

Disclosure of interests: The authors declare that they have no known competing financial interests or personal relationships that could have appeared to influence the work reported in this paper.

Statement of originality: The authors did not utilize previously published information (text, illustrations, data) in conducting the research and creating this paper.

Data availability statement: The editorial policy regarding data sharing does not apply to this work, data can be published as open access.

Generative AI: Generative AI technologies were not used for this article creation.

Provenance and peer-review: This paper was submitted to the journal on an initiative basis and reviewed according to the usual procedure.

СПИСОК ЛИТЕРАТУРЫ | REFERENCES

1. Lopez M, Perez-Etchepare E, Bustangi N, et al. Laparoscopic extravesical reimplantation in children with primary obstructive megaureter. *J Laparoendosc Adv Surg Tech A.* 2023;33(7):713–718. doi: 10.1089/lap.2019.0396 EDN: JCRRPN

2. Thomas D, Duffy P, Rickwood A, editors. *Essentials of paediatric urology.* Chapter 6. 2nd edition. London: Informa Healthcare; 2008. P. 73–91. doi: 10.3109/9780203091456

3. Farrugia MK, Hitchcock R, Radford A, et al.; British Association of Paediatric Urologists. British Association of Paediatric Urologists consensus statement on the management of the primary obstructive megaureter. *J Pediatr Urol.* 2014;10(1):26–33. doi: 10.1016/j.jpurol.2013.09.018

4. Pfister RC, Hendren WH. Primary megaureter in children and adults. Clinical and pathophysiologic features of 150 ureters. *Urology.* 1978;12(2):160–176. doi: 10.1016/0090-4295(78)90327-8

5. Ranawaka R, Hennayake S. Resolution of primary non-refluxing megaureter: an observational study. *J Pediatr Surg.* 2013;48(2):380–383. doi: 10.1016/j.jpedsurg.2012.11.017

6. Angulo JM, Arteaga R, Rodríguez Alarcón J, Calvo MJ. Role of retrograde endoscopic dilatation with balloon and derivation using double pig-tail catheter as an initial treatment for vesico-ureteral junction stenosis in children. (In Spanish). *Cir Pediatr.* 1998;11(1):15–18.

7. Kutikov A, Guzzo TJ, Canter DJ, Casale P. Initial experience with laparoscopic transvesical ureteral reimplantation at the Children's Hospital of Philadelphia. *J Urol.* 2006;176(5):2222–2225; discussion 2225-6. doi: 10.1016/j.juro.2006.07.082

8. Yeung CK, Sihoe JD, Borzi PA. Endoscopic cross-trigonal ureteral reimplantation under carbon dioxide bladder insufflation: a novel technique. *J Endourol.* 2005;19(3):295–299. doi: 10.1089/end.2005.19.295

9. Bi Y, Sun Y. Laparoscopic pneumovesical ureteral tapering and reimplantation for megaureter. *J Pediatr Surg.* 2012;47(12):2285–2288. doi: 10.1016/j.jpedsurg.2012.09.020

10. Ansari MS, Mandhani A, Khurana N, Kumar A. Laparoscopic ureteral reimplantation with extracorporeal tailoring for megaureter: a simple technical nuance. *J Urol.* 2006;176(6 Pt 1):2640–2642. doi: 10.1016/j.juro.2006.08.025

11. Bondarenko S. Laparoscopic extravesical transverse ureteral reimplantation in children with obstructive megaureter. *J Pediatr Urol.* 2013;9(4):437–441. doi: 10.1016/j.jpurol.2013.01.001 EDN: RFIIYR

12. Peters CA, Woo R. Intravesical robotically assisted bilateral ureteral reimplantation. *J Endourol.* 2005;19(6):618–621; discussion 621-2. doi: 10.1089/end.2005.19.618

13. Chertin B, Pollack A, Koulikov D, et al. Long-term follow up of antenatally diagnosed megaureters. *J Pediatr Urol.* 2008;4(3):188–191. doi: 10.1016/j.jpurol.2007.11.013

14. Liu HY, Dhillon HK, Yeung CK, et al. Clinical outcome and management of prenatally diagnosed primary megaureters. *J Urol.* 1994;152(2 Pt 2):614–617. doi: 10.1016/s0022-5347(17)32664-2

15. Arena F, Baldari S, Proietto F, et al. Conservative treatment in primary neonatal megaureter. *Eur J Pediatr Surg.* 1998;8(6):347–351. doi: 10.1055/s-2008-1071230

16. Williams DI, Hulme-Moir I. Primary obstructive mega-ureter. *Br J Urol.* 1970;42(2):140–149. doi: 10.1111/j.1464-410x.1970.tb10013.x

17. Gregoir W. The Lich-Gregoir antireflux operation. In: *Surgical paediatric urology*. Eckstein HB, Hohenfellner R, Williams DL, editors. Stuttgart: Thieme; 1977. 56 p.

18. Zaontz MR, Maizels M, Sugar EC, Firlit CF. Detrusorrhaphy: extravesical ureteral advancement to correct vesicoureteral reflux in children. *J Urol.* 1987;138(4 Pt 2):947–949. doi: 10.1016/s0022-5347(17)43466-5

19. Lakshmanan Y, Fung LC. Laparoscopic extravesicular ureteral reimplantation for vesicoureteral reflux: recent technical advances. *J Endourol.* 2000;14(7):589–593; discussion 593-4. doi: 10.1089/08927790050152203
20. Grimsby GM, Jacobs MA, Gargollo PC. Success of laparoscopic robot-assisted approaches to ureteropelvic junction obstruction based on preoperative renal function. *J Endourol.* 2015;29(8):874–877. doi: 10.1089/end.2014.0876
21. Agarwal MM, Singh SK, Agarwal S, et al. A novel technique of intracorporeal excisional tailoring of megaureter before laparoscopic ureteral reimplantation. *Urology.* 2010;75(1):96–99. doi: 10.1016/j.urology.2009.07.1216
22. Abraham GP, Das K, Ramaswami K, et al. Laparoscopic reconstruction for obstructive megaureter: single institution experience with short- and intermediate-term outcomes. *J Endourol.* 2012;26(9):1187–1191. doi: 10.1089/end.2012.0039
23. Neheman A, Shumaker A, Gal J, et al. Robot-assisted laparoscopic extravesical cross-trigonal ureteral reimplantation with tailoring for primary obstructive megaureter. *Urology.* 2019;134:243–245. doi: 10.1016/j.urology.2019.09.003
24. Dubrov VI, Bondarenko SG. Laparoscopic reimplantation of the ureter in the treatment of megaureter in children. *Medical Journal.* 2018;(2):47–51. (In Russ.) EDN: USBUUS
25. Akramov NR, Baranov YuV, Bondarenko SG, et al. Minimally invasive reimplantation of the ureter for obstructive megaureter in children: a multicenter study. *Russian journal of pediatric surgery, anesthesia and intensive care.* 2024;14(3):321–332. doi: 10.17816/psaic1806 EDN: FMISEU
26. Doudt AD, Pusateri CR, Christman MS. Endoscopic management of primary obstructive megaureter: a systematic review. *J Endourol.* 2018;32(6):482–487. doi: 10.1089/end.2017.0434
27. Peters CA, Mandell J, Lebowitz RL, et al. Congenital obstructed megaureters in early infancy: diagnosis and treatment. *J Urol.* 1989;142(2 Pt 2):641–645; discussion 667-8. doi: 10.1016/s0022-5347(17)38842-0

ОБ АВТОРАХ

*** Рожанский Александр Павлович;**
адрес: Россия, 664003, Иркутск, ул. Красного Восстания, д. 1;
ORCID: 0000-0001-7922-7600;
eLibrary SPIN: 4012-7120;
e-mail: alexanderozhanski@mail.ru

Козлов Юрий Андреевич, д-р мед. наук, чл.-корр. РАН;
ORCID: 0000-0003-2313-897X;
eLibrary SPIN: 3682-0832;
e-mail: yuriherz@hotmail.com

Сапухин Эдуард Владимирович, канд. мед. наук;
ORCID: 0000-0001-5470-7384;
e-mail: sapukhin@yandex.ru

Страшинский Алексей Сергеевич;
ORCID: 0000-0002-1911-4468;
eLibrary SPIN: 9210-5286;
e-mail: leksus-642@yandex.ru

Макарочкина Марина Валериевна;
ORCID: 0000-0001-8295-6687;
eLibrary SPIN: 4600-4071;
e-mail: makarochkina@igodkb.ru

Марчук Андрей Алексеевич;
ORCID: 0000-0001-9767-0454;
eLibrary SPIN: 5668-4896;
e-mail: maa-ped20@yandex.ru

AUTHORS' INFO

*** Alexander P. Rozhanski;**
address: 1 Krasnogo Vosstaniya st, Irkutsk, Russia, 664003;
ORCID: 0000-0001-7922-7600;
eLibrary SPIN: 4012-7120;
e-mail: alexanderozhanski@mail.ru

Yury A. Kozlov, MD, Dr. Sci. (Medicine), Corresponding Member of the Russian Academy of Sciences;
ORCID: 0000-0003-2313-897X;
eLibrary SPIN: 3682-0832;
e-mail: yuriherz@hotmail.com

Eduard V. Sapukhin, MD, Cand. Sci. (Medicine);
ORCID: 0000-0001-5470-7384;
e-mail: sapukhin@yandex.ru

Alexey S. Strashinsky;
ORCID: 0000-0002-1911-4468;
eLibrary SPIN: 9210-5286;
e-mail: leksus-642@yandex.ru

Marina V. Makarochkina;
ORCID: 0000-0001-8295-6687;
eLibrary SPIN: 4600-4071;
e-mail: makarochkina@igodkb.ru

Andrey A. Marchuk, MD;
ORCID: 0000-0001-9767-0454;
eLibrary SPIN: 5668-4896;
e-mail: maa-ped20@yandex.ru

* Автор, ответственный за переписку / Corresponding author