


DOI: <https://doi.org/10.17816/ps907>

EDN: DQSEOC



Острый аппендицит и перитонит у детей. Клинические рекомендации

О.В. Карасева¹, М.А. Аксельров², В.Г. Баиров³, Н.К. Барова^{4, 5}, М.А. Барская⁶, А.В. Брянцев¹, Д.Е. Голиков¹, М.А. Голованев⁷, А.Л. Горелик¹, И.П. Журило⁸, Д.А. Морозов⁷, А.Е. Наливкин⁹, И.В. Поддубный¹⁰, А.Ю. Разумовский⁷, В.Г. Сварич¹¹, А.Н. Смирнов⁷, Ю.Ю. Соколов¹², А.В. Тимофеева¹, Н.А. Цап¹³

¹ Научно-исследовательский институт неотложной детской хирургии и травматологии — Клиника доктора Рошалья, Москва, Россия;

² Тюменский государственный медицинский университет, Тюмень, Россия;

³ Национальный медицинский исследовательский центр имени В.А. Алмазова, Санкт-Петербург, Россия;

⁴ Кубанский государственный медицинский университет, Краснодар, Россия;

⁵ Детская краевая клиническая больница № 1, Краснодар, Россия;

⁶ Самарский государственный медицинский университет, Самара, Россия;

⁷ Российский национальный исследовательский медицинский университет имени Н.И. Пирогова, Москва, Россия;

⁸ Орловский государственный университет имени И.С. Тургенева, Орел, Россия;

⁹ Московский областной научно-исследовательский клинический институт имени М.Ф. Владимирского, Москва, Россия;

¹⁰ Российский университет медицины, Москва, Россия;

¹¹ Санкт-Петербургский государственный педиатрический медицинский университет, Санкт-Петербург, Россия;

¹² Российская медицинская академия непрерывного профессионального образования, Москва, Россия;

¹³ Уральский государственный медицинский университет, Екатеринбург, Россия

АННОТАЦИЯ

Новая редакция клинических рекомендаций Российской ассоциации детских хирургов (РАДХ) содержит обновлённую информацию по лечению и диагностике заболевания в соответствии с новейшими достижениями в неотложной абдоминальной хирургии. Рекомендации основаны на результатах завершённых отечественных и международных доказательных исследований, включая систематические и рандомизированные клинические исследования.

Для диагностики в условиях специализированного хирургического стационара в качестве основных методов обязательной неинвазивной инструментальной диагностики рекомендованы ультразвуковое исследование органов брюшной полости и динамическое наблюдение при сомнительном диагнозе острого аппендицита длительностью до 12 часов с последующей диагностической лапароскопией.

В представленной редакции подробно рассматриваются вопросы классификации острого аппендицита и перитонита у детей, выделены основные осложнённые формы: аппендикулярный инфильтрат, аппендикулярный перитонит и периаппендикулярный абсцесс.

Впервые представлен материал о накопленном мировом опыте по консервативному лечению острого аппендицита у детей и рассматривается возможность проведения подобных исследований в крупных научных центрах после согласования и одобрения РАДХ. Рассматриваются вопросы предоперационной подготовки, послеоперационного ведения и реабилитации пациентов, перенёсших тяжёлые формы аппендикулярного перитонита.

Ключевые слова: дети; острый аппендицит; аппендикулярный перитонит; лапароскопическая аппендэктомия; аппендикулярный инфильтрат; периаппендикулярный абсцесс; дренирование; промывание; консервативное лечение; хирургическое лечение; аппендэктомия.

Как цитировать:

Карасева О.В., Аксельров М.А., Баиров В.Г., Барова Н.К., Барская М.А., Брянцев А.В., Голиков Д.Е., Голованев М.А., Горелик А.Л., Журило И.П., Морозов Д.А., Наливкин А.Е., Поддубный И.В., Разумовский А.Ю., Сварич В.Г., Смирнов А.Н., Соколов Ю.Ю., Тимофеева А.В., Цап Н.А. Острый аппендицит и перитонит у детей. Клинические рекомендации // Детская хирургия. 2026. Т. 30, № 1. С. 35–64. DOI: 10.17816/ps907 EDN: DQSEOC

DOI: <https://doi.org/10.17816/ps907>

EDN: DQSEOC

Acute Appendicitis and Peritonitis in Children. Clinical Guidelines

Olga V. Karaseva¹, Michael A. Axelrov², Vladimir G. Bairov³, Natusya K. Barova^{4, 5}, Margarita A. Barskaya⁶, Alexander V. Bryantsev¹, Denis E. Golikov¹, Maxim A. Golovanev⁷, Alexander L. Gorelik¹, Ivan P. Zhurilo⁸, Dmitry A. Morozov⁷, Alexander E. Nalivkin⁹, Igor V. Poddoubnyi¹⁰, Aleksander Yu. Razumovskiy⁷, Vyacheslav G. Svarich¹¹, Aleksey N. Smirnov⁷, Yuriy Yu. Sokolov¹², Anna V. Timofeeva¹, Natalia A. Tsap¹³

¹ Clinical and Research Institute of Emergency Pediatric Surgery and Trauma—Dr. Roshal's Clinic, Moscow, Russia;

² Tyumen State Medical University, Tyumen, Russia;

³ National Medical Research Center named after V.A. Almazov, Saint Petersburg, Russia;

⁴ Kuban State Medical University, Krasnodar, Russia;

⁵ Children's Regional Clinical Hospital No. 1, Krasnodar, Russia;

⁶ Samara State Medical University, Samara, Russia;

⁷ The Russian National Research Medical University named after N.I. Pirogov, Moscow, Russia;

⁸ Orel State University, Orel, Russia;

⁹ Moscow Regional Research and Clinical Institute, Moscow, Russia;

¹⁰ Russian University of Medicine, Moscow, Russia;

¹¹ Saint-Petersburg State Pediatric Medical University, Saint Petersburg, Russia;

¹² Russian Medical Academy of Continuous Professional Education, Moscow, Russia;

¹³ Ural State Medical University, Ekaterinburg, Russia

ABSTRACT

A new edition of clinical guidelines, developed by leading specialists of the Russian Association of Pediatric Surgeons, contains updated information on the treatment and diagnostics of the disease in compliance with the latest advances in emergency abdominal surgery. To diagnose such patients in a specialized surgical hospital, it is recommended to make ultrasound examination of the abdominal organs, as a basic mandatory noninvasive diagnostic technique, and to arrange dynamic follow-up for up to 12 hours in case of a doubtful diagnosis of acute appendicitis, which may be followed by diagnostic laparoscopy.

The presented edition discusses, in details, classification of acute appendicitis and peritonitis in children, highlights its basic complicated forms: appendicular infiltrate, appendicular peritonitis and periappendicular abscess.

For the first time, the authors present their material on accumulated global experience on the conservative treatment of acute appendicitis in children; they also discuss options on conducting such researches in large scientific centers in Russia after Russian Association of Pediatric Surgeons approval. The issues of preoperative preparation, postoperative management and rehabilitation of patients with severe appendicular peritonitis are discussed as well.

Keywords: children; acute appendicitis; appendicular peritonitis; laparoscopic appendectomy; appendicular infiltrate; periaappendicular abscess; drainage; lavage; conservative treatment; surgical treatment; appendectomy.

To cite this article:

Karaseva OV, Axelrov MA, Bairov VG, Barova NK, Barskaya MA, Bryantsev AV, Golikov DE, Golovanev MA, Gorelik AL, Zhurilo IP, Morozov DA., Nalivkin AE, Poddoubnyi IV, Razumovskiy AYU, Svarich VG, Smirnov AN, Sokolov YuYu, Timofeeva AV, Tsap NA. Acute Appendicitis and Peritonitis in Children. Clinical Guidelines. *Russian Journal of Pediatric Surgery*. 2026;30(1):35–64. DOI: 10.17816/ps907 EDN: DQSEOC

ТЕРМИНЫ И ОПРЕДЕЛЕНИЯ

Абдоминальный сепсис — системная воспалительная реакция организма в ответ на развитие деструктивного процесса в органах брюшной полости и/или забрюшинного пространства.

Аппендикулярный инфильтрат — плотный воспалительный конгломерат, состоящий из петель кишок и сальника, формирующийся в брюшной полости на фоне деструктивного воспаления червеобразного отростка.

«**Аппендикулярный инфильтрат**» при ультразвуковом исследовании (УЗИ) — гетерогенное эхообразование сложной структуры с нечёткими контурами, в котором могут быть визуализированы изменённый червеобразный отросток, отёчные кишечные петли, отёчный сальник.

Болезнь Шенлейна–Геноха — васкулит, поражающий преимущественно мелкие сосуды.

Инструментальная диагностика — диагностика с использованием различных приборов, аппаратов и инструментов для обследования больного.

Лабораторная диагностика — совокупность методов, направленных на анализ исследуемого материала с помощью различного специализированного оборудования.

Лапароскопия — современный малоинвазивный метод хирургии, при котором операции на органах брюшной полости проводят через небольшие отверстия.

Мышечный дефанс (симптом мышечной защиты) — пассивное произвольное напряжение мышц передней брюшной стенки над воспалённой брюшиной.

Парез кишечника — нарушение моторики тонкой кишки без механического препятствия для пассажа кишечного содержимого.

Периаппендикулярный абсцесс 3 при УЗИ — анэхогенное/гипоэхогенное образование (отграниченное скопление жидкости) округлой или овальной формы с чёткими контурами (капсулой); иногда в области стенки можно визуализировать изменённый червеобразный отросток.

Свободная жидкость при УЗИ — анэхогенное скопление в полости малого таза и других отделах брюшной полости, определяемое при УЗИ.

Симптом Кохера — перемещение боли из эпигастриальной области в правую подвздошную.

Симптом Кюммеля — перемещение боли из околопупочной области в правую подвздошную.

Симптом Филатова — болезненность при пальпации в правой подвздошной области у детей младшего возраста.

Симптом Ровзинга — усиление боли в правой подвздошной области при глубокой пальпации левой подвздошной области.

Симптом Щеткина–Блюмберга — усиление боли при отдёргивании руки после предварительного плавного надавливания.

Симптом Образцова (псоас-симптом) — усиление боли во время пальпации в правой подвздошной области при приподнятой правой ноге.

Симптом Ситковского — усиление боли в правой подвздошной области в положении на левом боку.

Симптом Бартомье–Михельсона — усиление болезненности при пальпации в правой подвздошной области при положении больного на левом боку.

Симптом Воскресенского (симптом рубашки) — резкое усиление боли в правой подвздошной области при скольжении кончиками пальцев врача по натянутой рубашке пациента сверху вниз.

Симптом карандаша — червеобразный отросток при воспалении ригиден и не свисает с инструмента при лапароскопической диагностике.

Синдром кишечной недостаточности — сочетанное нарушение всех функций желудочно-кишечного тракта (моторной, секреторной, переваривающей и всасывательной, барьерной), которое сопровождается эндотоксикозом.

Сепсис — патологический процесс, в основе которого лежит реакция организма в виде генерализованного (системного) воспаления на инфекцию различной природы (бактериальную, вирусную, грибковую), приводящего к остро возникающей органной дисфункции и недостаточности.

Септический шок — наиболее тяжёлый вариант течения сепсиса, характеризующийся выраженными циркуляторными, клеточными и метаболическими нарушениями.

Состояние — изменения организма, возникающие в связи с воздействием патогенных и/или физиологических факторов и требующие оказания медицинской помощи.

Синдром — совокупность симптомов с общими этиологией и патогенезом.

Уровень достоверности доказательств отражает степень уверенности в том, что найденный эффект от применения медицинского вмешательства является истинным.

Хирургическое вмешательство — инвазивная процедура, которая может использоваться в целях диагностики и/или в качестве метода лечения заболеваний.

Хирургическое лечение — метод лечения заболеваний путём разъединения и соединения тканей в ходе хирургической операции.

Чаша Клойбера — патогномичный рентгенологический симптом кишечной непроходимости; проявляется картиной «перевёрнутых чаш» с горизонтальным уровнем жидкости на снимке брюшной полости при вертикальном положении пациента.

1. КРАТКАЯ ИНФОРМАЦИЯ ПО ЗАБОЛЕВАНИЮ ИЛИ СОСТОЯНИЮ (ГРУППЕ ЗАБОЛЕВАНИЙ ИЛИ СОСТОЯНИЙ)

1.1. Определение

Острый аппендицит — острое неспецифическое воспаление червеобразного отростка слепой кишки.

Перитонит — острое воспаление брюшины, сопровождающееся комплексом патологических процессов, протекающих в брюшной полости и приводящих к системной воспалительной реакции, органной дисфункции, сепсису.

Острый аппендицит — основная причина развития перитонита у детей. Перитонит, как правило, развивается при перфорации червеобразного отростка вследствие деструкции его стенки (гангренозно-перфоративный аппендицит), но также может развиваться без перфорации стенки червеобразного отростка при флегмонозном и гангренозном аппендиците.

1.2. Этиология и патогенез

Вопросы этиопатогенеза острого аппендицита активно изучали в течение XIX–XX веков [1], однако до настоящего времени не существует однозначного мнения о причине развития острого аппендицита. Воспаление аппендикса — неспецифический инфекционно-воспалительный процесс. Немаловажную роль при развитии воспалительного процесса играет условно-патогенная флора кишечника (энтеробактерии, бактероиды и др.), которая и становится основным патогеном при развитии перитонита в случае перфорации червеобразного отростка. Доминирующими патогенами при аппендикулярном перитоните являются *Escherichia coli* и *Bacteroides* spp., *Peptostreptococcus* и *Pseudomonas* [2–11].

К основным этиопатогенетическим факторам развития воспаления в червеобразном отростке можно отнести нарушение пассажа содержимого, нарушение микроциркуляции в стенке отростка и образование «первичного аффекта» — первичного очага воспаления в виде клинообразного дефекта слизистой оболочки червеобразного отростка, а также изменение иммунологической реактивности организма ребёнка [1, 3–11].

Механическая теория (теория застоя, закрытых полостей) была предложена в 1896 году французским медиком Полем Жоржем Дьелафуа (Paul Georges Dieulafoy). В результате обструкции червеобразного отростка копролитом, инородным телом либо в результате перегиба за счёт спячного процесса нарушается отток секретируемой слизи, что приводит к повышению давления в его полости и развитию воспаления. В 1905 году немецким патологоанатомом Людвигом Ашоффом (Ludwig Aschoff) была выдвинута инфекционная теория, согласно которой застой кала в аппендиксе приводит к активации вирулентных штаммов бактерий (чаще грампозитивных диплококков) и образованию первичного аффекта. В 30-х годах прошлого столетия немецкий патолог Густав Рикер (Gustav Ricker) выдвинул ангионевротическую теорию, где основным патогенетическим фактором воспаления являлось нарушение микроциркуляции в стенке червеобразного отростка вследствие нарушения нервной регуляции. В XX веке также получила развитие иммунологическая теория воспаления, связанная с нарушением иммунного гомеостаза

и запуском воспалительного цитокинового каскада в слизистой оболочке отростка.

Несмотря на то, что ни одна из этих теорий как полностью самостоятельная не нашла подтверждения, большинство современных исследователей признают представленные в них факторы как основные в развитии воспаления в червеобразном отростке [1, 3–11].

1.3. Эпидемиология

Острый аппендицит может возникнуть в любом возрасте, включая новорождённых, однако преимущественно наблюдается в возрасте после 7 лет; у детей до 3 лет частота его не превышает 8% [3]. Пик заболеваемости приходится на возраст 9–12 лет [3]. Общая заболеваемость аппендицитом составляет от 3 до 6 на 1000 детей [3]. Согласно крупнейшему эпидемиологическому исследованию аппендицита за последние годы (J.E. Anderson и соавт., 2012), заболеваемость аппендицитом была самой высокой у европеоидов и латиноамериканцев, реже — у афроамериканцев и азиатов [12]. Известно, что заболеваемость аппендицитом колеблется в зависимости от сезона, при этом пик заболеваемости приходится на летние месяцы в Северном полушарии (май–июль) и снижается до февраля [12]. Девочки и мальчики болеют одинаково часто. У детей первых лет жизни аппендицит развивается быстрее, а деструктивные изменения в отростке, приводящие к аппендикулярному перитониту, возникают значительно чаще, чем у взрослых [3–9].

Эпидемиологические исследования аппендицита у детей ограничены и постоянно сообщают о тенденции к снижению заболеваемости, тем не менее большинство этих исследований были проведены в западных странах и на основе данных прошлого века [13]. По данным R. He и соавт. (2025), в 2021 году острый аппендицит был диагностирован у 2 193 020 детей, что составляет 12,93% всех случаев аппендицита в общей популяции. Соответствующий уровень заболеваемости оценивался в 109 на 100 000. С 1990 по 2021 год частота аппендицита у детей увеличилась на 0,3% в год. В 2021 году частота аппендицита у детей увеличивалась с возрастом, причём наиболее часто болели дети в возрасте от 10 до 14 лет.

Заболеваемость широко варьирует в разных регионах и странах [13].

1.4. Кодирование по МКБ-10

- K35 Острый аппендицит.
- K35.2 Острый аппендицит с генерализованным (диффузным) перитонитом после разрыва или перфорации.
- K35.3 Острый аппендицит с локализованным перитонитом с или без перфорации (перитонеальным абсцессом).
- K35.8 Острый аппендицит другой или неуточнённый без упоминания локализованного или генерализованного перитонита.
- K36 Другие формы аппендицита.
- K37 Аппендицит неуточнённый.

- К38.1 Аппендикулярные камни.
- К38.8 Другие уточнённые болезни аппендикса.
- К65 Перитонит.
- К66.8 Другие уточнённые поражения брюшины.

1.5. Классификация

Острый аппендицит традиционно классифицируют по морфологическим изменениям в червеобразном отростке [1, 3–21]. Дооперационная диагностика формы воспаления червеобразного отростка крайне сложна. Интраоперационная диагностика на основе макроскопической картины также не исключает субъективизма [14]. Морфологические изменения в отростке мозаичны, и их точная диагностика возможна только при гистологическом исследовании. Для хирурга наиболее важно выделять **недеструктивный и деструктивный аппендицит**, поскольку наличие деструкции вследствие воспаления червеобразного отростка определяет общепринятую в России стратегию хирургического лечения. Особую сложность для хирурга представляет недеструктивный аппендицит, поскольку под этой формой, как правило, скрываются другие заболевания, симулирующие острый аппендицит. Стадии развития воспаления предусматривают наличие катарального аппендицита, однако хирург в случае удаления недеструктивного аппендикса, как правило, сталкивается не с катаральной стадией воспаления, которая, вероятнее всего, не имеет не только чётких клинических и эхографических, но и макроскопических проявлений, а с вторичными изменениями червеобразного отростка (лимфоидная гиперплазия, периаппендицит), что требует правильного гистологического заключения. В послеоперационном диагнозе до получения гистологического заключения целесообразно использовать термины «острый аппендицит» при удалении червеобразного отростка с сомнительными изменениями и «вторичный аппендицит» при диагностике основной причины болевого синдрома при лапароскопии. Деструктивный аппендицит традиционно делят в соответствии с морфологической картиной на флегмонозный и гангренозный. Кроме того, выделяют неосложнённый и осложнённый аппендицит (аппендикулярные инфильтрат, периаппендикулярный абсцесс, перитонит) [3, 4, 7–18, 21].

Классификация острого аппендицита

- Недеструктивный (простой) (К35 Острый аппендицит).
- Деструктивный (К35.8 Острый аппендицит другой или неуточнённый без упоминания локализованного или генерализованного перитонита):
 - флегмонозный;
 - гангренозный.

Осложнения

- Перфорация.
- Инфильтрат.
- Абсцесс.

- Перитонит.
- Пилефлебит.
- Забрюшинная флегмона.

Под осложнённым аппендицитом понимают формы острого аппендицита с распространением воспалительного процесса с червеобразного отростка на брюшную полость, что может быть как вследствие перфорации червеобразного отростка (гангренозно-перфоративный аппендицит), так и без перфорации. С позиции общей патологии, все эти формы являются вариантами перитонита (воспаление брюшины).

Осложнённый аппендицит

- Аппендикулярный инфильтрат (К37 Острый аппендицит неуточнённый).
- Аппендикулярный (периаппендикулярный) абсцесс I, II, III стадии (К35.33 Острый аппендицит с перитонеальным абсцессом).
- Аппендикулярный перитонит (К35.2 Острый аппендицит с генерализованным (диффузным) перитонитом после разрыва или перфорации).

Классификации осложнённого аппендицита в России насчитывают большое число терминов, в том числе синонимов (ограниченный, отграниченный, местный, местный отграниченный, местный неотграниченный, распространённый, диффузный, разлитой и т.д.), что вносит путаницу и затрудняет оценку результатов лечения, однако сложившаяся клиническая практика не позволяет сегодня принять единую терминологию. В этих условиях целесообразно выделять три основные формы осложнённого аппендицита — инфильтрат, абсцесс, перитонит. С позиций классификации болезни форма и распространённость воспалительного процесса в брюшной полости (инфильтрат, абсцесс, свободный гнойный выпот и их сочетание) определяют лечебную стратегию и хирургическую тактику.

Аппендикулярный инфильтрат — плотный воспалительный конгломерат, состоящий из петель кишок и сальника, формирующийся в брюшной полости на фоне деструктивного воспаления червеобразного отростка. Аппендикулярный инфильтрат определяется при пальпации через переднюю брюшную стенку и хорошо визуализируется при УЗИ. При выполнении в сомнительных случаях лапароскопии в брюшной полости определяется образование из воспалённых отёчных петель кишок и сальника, интимно спаянных друг с другом, разделение которых связано со значительными техническими трудностями и возможностью повреждения полого органа. Нецелесообразно подразделение аппендикулярного инфильтрата на рыхлый и плотный; горячий и холодный, *поскольку как «рыхлый инфильтрат», представляющий собой слипчивый инфильтративно-спаечный процесс вокруг червеобразного отростка, так и «горячий» или абсцедирующий инфильтрат, представляющий собой абсцесс, не отражают определение инфильтрата.* При отсутствии плотного, пальпируемого через переднюю брюшную стенку

образования процесс некорректно называть инфильтратом, а при наличии отграниченного гнойного экссудата воспалительный процесс имеет исчерпывающее название «абсцесс». При аппендикулярном инфильтрате успешно проводят консервативное лечение с последующей интервальной аппендэктомией, что и определяет выделение этой формы воспаления как самостоятельной в классификации осложнённых форм. При обнаружении рыхлого инфильтративно-спаечного процесса вокруг червеобразного отростка во время лапароскопии выполняют лапароскопическую аппендэктомию без технических трудностей. Клиническая, лабораторная и эхографическая картина, хирургическая техника и ведение послеоперационного периода в этих случаях не отличаются от таковых при деструктивном аппендиците.

Периаппендикулярный абсцесс. Впервые стадии периаппендикулярного абсцесса в детской хирургии были предложены С.Я. Долецким с соавт. [15]. Использование видеолапароскопической техники позволило детализировать характер и стадийность патологических изменений в брюшной полости при формировании периаппендикулярного абсцесса. С позиций эндохирурга, основным критерием подразделения периаппендикулярного абсцесса на стадии является возможность малотравматичного эндоскопического разрушения имеющихся отграничений с последующей эффективной санацией гнойника. На ранних сроках заболевания органы и ткани, образующие стенки абсцесса (периаппендикулярного абсцесса 1, 2), вовлечены в рыхлый инфильтративно-спаечный процесс и, несмотря на имеющиеся воспалительные изменения, хорошо дифференцируются, что обеспечивает возможность безопасного эндоскопического разрушения абсцесса. При длительном сроке заболевания (более 5 суток) выраженный воспалительный отёк и инфильтрация органов и тканей, являющихся стенками абсцесса (периаппендикулярного абсцесса 3), а также формирование грануляционной капсулы определяют их ригидность и позволяют диагностировать патологическое образование в брюшной полости до операции, с одной стороны, с другой — надёжно отграничивают распространение инфекционного процесса на свободную брюшную полость и определяют тактику внебрюшинного доступа для вскрытия и дренирования. Таким образом, периаппендикулярный абсцесс целесообразно подразделять на три стадии в зависимости от выраженности инфильтративно-спаечного процесса в органах и тканях, образующих его стенки, что на современном этапе определяет хирургическую тактику и возможность лапароскопических операций при периаппендикулярных абсцессах 1, 2 [15–18].

Периаппендикулярный абсцесс 1: инфильтративные изменения в тканях и органах, образующих стенки абсцесса, слабо выражены; отграничение гнойного экссудата (5–7 мл) в области червеобразного отростка происходит за счёт слипчивого процесса без образования капсулы. Периаппендикулярный абсцесс 1, как правило,

диагностируют интраоперационно; отграничения легко и полностью разрушают, гной аспирируют и удаляют червеобразный отросток без технических трудностей.

Периаппендикулярный абсцесс 2: отграничение гнойного выпота (до 20 мл) в области червеобразного отростка происходит за счёт рыхлого спаечного процесса без образования капсулы абсцесса. Инфильтративные изменения в тканях и органах, образующих стенки, выражены умеренно, последние хорошо дифференцируются, что определяет возможность их малотравматичного интраоперационного разрушения с прицельной санацией гнойного экссудата. После разрушения сохраняются инфильтративные изменения тканей в области разрушенного абсцесса. Периаппендикулярный абсцесс 2 также диагностируют интраоперационно, однако в ряде случаев возможна дооперационная диагностика при УЗИ в виде небольшого жидкостного скопления в области червеобразного отростка неправильной формы, без капсулы. Эхографическая картина не является патогномоничной для абсцесса и может иметь место при неосложнённом аппендиците. Срок заболевания и клиническая картина при периаппендикулярных абсцессах 1, 2 не отличаются от характеристик неосложнённого аппендицита.

Периаппендикулярный абсцесс 3: отграничение гнойного выпота в области червеобразного отростка происходит за счёт выраженного инфильтративно-спаечного процесса с образованием грануляционной капсулы. Срок заболевания при периаппендикулярном абсцессе 3, как правило, 5–7 суток и более; абсцесс имеет округлую или овальную форму, капсулу и объём более 20 мл. Периаппендикулярный абсцесс 3 имеет патогномоничные характеристики при УЗИ.

Аппендикулярный перитонит. С позиций классификации острого аппендицита как отдельной нозологии, под аппендикулярным перитонитом следует понимать наличие в брюшной полости *свободного гнойного экссудата* либо его переходных форм (серозно-гнойного, фибринозно-гнойного). Понимание перитонита как воспаления брюшины в широком смысле слова правомерно с позиций общей патологии [19, 20], но не отвечает запросам клиницистов. Оно позволяет соотносить результаты лечения состояний, не сопоставимых по тяжести клинических проявлений и органных нарушений. Хорошо известно, что при неосложнённом деструктивном аппендиците имеются гиперемия прилегающей к червеобразному отростку брюшины и небольшой объём реактивного серозного выпота не только в области расположения червеобразного отростка, но и в полости малого таза. Тем не менее эти изменения не меняют клиническую картину и течение заболевания, характерные для неосложнённого аппендицита, и не могут трактоваться как перитонит.

В практической работе возможно дополнительное использование систематизации аппендикулярного перитонита в зависимости от распространённости и формы воспалительного процесса в соответствии

с терминологией научной школы клиники согласно локальному протоколу. Распространение воспалительного процесса более чем на три анатомические области, как правило, сопровождается усилением интоксикационного синдрома, нередко с развитием абдоминального сепсиса [17]. Вовлечение в воспалительный процесс всех отделов брюшной полости с формированием осумкованных абсцессов сопровождается развитием синдрома интраабдоминальной гипертензии, абдоминального сепсиса, что требует максимального объёма интенсивной терапии и специальных приёмов хирургического лечения [16, 17, 21, 22].

Аппендикулярный перитонит превалирует в структуре перитонита у детей, и у детей старше периода новорождённости составляет более 90%. Основной причиной перитонита у детей в периоде новорождённости является некротизирующий энтероколит. У детей дошкольного возраста встречается и требует дифференциальной диагностики с острым аппендицитом первичный перитонит вследствие гематогенного распространения инфекции у часто болеющих детей. Вторичный перитонит вследствие перфорации полого органа (желудок, кишка, желчный пузырь и т.д.) в результате воспалительно-деструктивных процессов или травмы, включая воспаление и травму поджелудочной железы, могут встречаться в любом возрасте. Клиническая картина перитонита требует проведения дифференциальной диагностики и уточнения причины его развития.

Классификация перитонита

- По причинам возникновения:
 - первичный (гематогенный или лимфогенный);
 - вторичный (наличие очага инфекции в брюшной полости);
 - третичный (вследствие синдрома полиорганной недостаточности, сепсиса).
- По распространённости:
 - местный (одна анатомическая область);
 - распространённый (несколько областей брюшной полости).
- По характеру экссудата:
 - серозный;
 - серозно-фибринозный;
 - фибринозно-гнойный;
 - гнойный;
 - желчный;
 - панкреатогенный;
 - каловый;
 - мочево́й.

Осложнения

- Системные:
 - сепсис;
 - септический шок;
 - полиорганная недостаточность.

- Со стороны брюшной полости:
 - синдром интраабдоминальной гипертензии;
 - синдром кишечной недостаточности;
 - спаечно-кишечная непроходимость (ранняя, поздняя);
 - инфильтрат брюшной полости;
 - абсцесс брюшной полости.

1.6. Клиническая картина

Типичная картина острого аппендицита характерна для детей старше 5 лет при типичном расположении червеобразного отростка в правой подвздошной области [3–11, 23–29]. *Типичным расположением червеобразного отростка принято считать его расположение в правой подвздошной области таким образом, что отросток независимо от своего направления соприкасается с париетальной брюшиной передней брюшной стенки, что при развитии воспаления приводит к развитию локальных симптомов.* К атипичному расположению червеобразного отростка относят подпечёночное, в латеральном канале, тазовое, ретроцекальное, под подвздошной кишкой и в левой половине живота.

Заболевание начинается внезапно на фоне полного здоровья. Основные жалобы — боль в животе, тошнота, рвота. Обычно пациенты предъявляют жалобы на боль в животе без чёткой локализации (в эпигастральной или околопупочной областях), с анорексией, тошнотой, рвотой или без. Рвота, как правило, однократная обычно бывает в первые часы заболевания. В течение нескольких часов боль из эпигастральной (симптом Кохера) или околопупочной (симптом Кюммеля) области смещается в правую подвздошную область, может сопровождаться подъёмом температуры до субфебрильных цифр; появляются мышечный дефанс и положительные симптомы раздражения брюшины. Обычно боль носит постоянный ноющий характер. У ряда детей отмечается задержка стула или диарея. Высокие цифры лихорадки нехарактерны для неосложнённых форм острого аппендицита. Характерным симптомом является тахикардия, не соответствующая высоте лихорадки.

При атипичном расположении червеобразного отростка локализация боли соответствует расположению червеобразного отростка (в правом подреберье, в гипогастрии и т.д.). При ретроцекальном, под подвздошной кишкой и тазовом расположении червеобразного отростка мышечный дефанс и симптом Щеткина–Блюмберга отсутствуют, поскольку червеобразный отросток не соприкасается с париетальной брюшиной передней брюшной стенки. При тазовом расположении червеобразного отростка может отмечаться частое болезненное мочеиспускание, а также частый жидкий стул.

У новорождённых воспаление червеобразного отростка развивается крайне редко и диагностируется, как правило, при развитии перитонита. Применение современных средств визуализации, в первую очередь УЗИ, позволяет

установить диагноз острого аппендицита у новорождённых до развития осложнений. Клиническая картина острого аппендицита у детей до 3 лет чаще всего развивается бурно и проявляется неспецифическими симптомами острого абдоминального синдрома [3–9, 24]. На фоне полного здоровья ребёнок становится беспокойным, капризным, отказывается от еды, температура тела повышается до 38–39°C, возникает многократная рвота.

Нет прямой зависимости между интенсивностью болей и степенью морфологических изменений в стенке отростка. При гангренозном аппендиците первоначальные выраженные боли в животе могут стихнуть вплоть до их отсутствия. Внезапное резкое усиление болей наблюдается при прободении (перфорации) отростка. Чёткая локализация болей утрачивается, и область их распространения увеличивается при развитии перитонита.

Таким образом, основными клиническими симптомами острого аппендицита при типичном его расположении являются локальные симптомы, определяемые при пальпации живота в правой подвздошной области (правый нижний квадрант):

- локальная болезненность при пальпации (симптом Филатова у детей младшего возраста);
- мышечный дефанс;
- симптом Щеткина–Блюмберга.

В литературе описаны большое число симптомов острого аппендицита, которые носят имена авторов (Щеткина–Блюмберга, Воскресенского, Раздольского, Ровзинга, Ситковского, Бартомье–Михельсона, Образцова и т.д.). Все они являются следствием раздражения париетальной брюшины в области расположения червеобразного отростка. В клинической практике в детской хирургии наибольшее распространение получил симптом Щеткина–Блюмберга. Следует помнить о симптоме Образцова, который имеет место при ретроцекальном расположении червеобразного отростка.

2. ДИАГНОСТИКА ЗАБОЛЕВАНИЯ ИЛИ СОСТОЯНИЯ (ГРУППЫ ЗАБОЛЕВАНИЙ ИЛИ СОСТОЯНИЙ), МЕДИЦИНСКИЕ ПОКАЗАНИЯ И ПРОТИВОПОКАЗАНИЯ К ПРИМЕНЕНИЮ МЕТОДОВ ДИАГНОСТИКИ

Диагностика острого аппендицита базируется на данных опроса (жалобы и анамнез), результатах физикального, лабораторного и инструментального обследования. У большинства больных диагностика острого аппендицита не вызывает больших затруднений, однако у некоторых пациентов распознать заболевание бывает крайне сложно. Острый аппендицит может протекать под маской

многих заболеваний, сопровождающихся абдоминальным синдромом [1, 3–11, 23–30]. Наиболее часто острый аппендицит у детей приходится дифференцировать со следующими заболеваниями:

- острые вирусные инфекции с абдоминальным синдромом;
- копростаз;
- неспецифический мезаденит;
- кишечные инфекции;
- пневмония, особенно правосторонняя;
- мочевиная инфекция, почечная колика;
- острые заболевания органов малого таза у девочек;
- острые заболевания яичка у мальчиков;
- дивертикулит Меккеля;
- язвенная болезнь желудка и двенадцатиперстной кишки;
- острый холецистит;
- острый панкреатит;
- кишечная инвагинация;
- кишечная непроходимость;
- болезнь Крона;
- геморрагический васкулит (болезнь Шенлейна–Геноха).

Следует также помнить, что под маской острого аппендицита могут протекать сахарный диабет, лимфома Беркитта [23, 30], воспалительные заболевания кишечника и другие редкие болезни.

Для улучшения диагностики острого аппендицита были предложены *диагностические шкалы* для принятия клинических решений, однако ни одна из них не нашла широкого применения в России. В приложении Г представлены три наиболее используемые в мировой практике шкалы: Appendicitis Inflammatory Response score (AIR), Pediatric Appendicitis Score (PAS), шкала Альварадо [25–27]. Применение шкал позволяет улучшить дооперационную диагностику острого аппендицита, особенно при невозможности выполнить УЗИ [25–27].

Критерии установления диагноза

1. Анамнестические данные, указывающие на характер и время возникновения симптомов заболевания (см. раздел 1.6).
2. Данные физикального обследования, характерные для острого аппендицита (см. раздел 1.6).
3. Данные лабораторного обследования.
4. Данные инструментального обследования.

• Рекомендуется всем пациентам, госпитализированным в стационар с подозрением на острый аппендицит, выполнить последовательно пункты «критериев диагностики» с диагностической целью [3–11, 21, 24–29].

Уровень убедительности рекомендаций С (уровень достоверности доказательств 5).

• Рекомендуется всем пациентам с подозрением на острый аппендицит при обращении в приёмное отделение выполнять приём (осмотр, консультация) врача — детского хирурга с целью исключения или

подтверждения диагноза и определения показаний к госпитализации [3–11, 24–29].

Уровень убедительности рекомендаций С (уровень достоверности доказательств 5).

- Рекомендуется всем пациентам, госпитализированным в стационар с подозрением на острый аппендицит, выполнять приём (осмотр, консультация) повторный врача — детского хирурга не позднее 2 часов после госпитализации с целью исключения или постановки диагноза [3–11].

Уровень убедительности рекомендаций С (уровень достоверности доказательств 5).

Комментарии. Первый осмотр пациента в хирургическом отделении врачом — детским хирургом должен быть выполнен не позднее 2 часов после госпитализации с записью в истории болезни. По результатам осмотра с учётом выполненного лабораторно-инструментального обследования диагноз острого аппендицита должен быть установлен и определены показания к хирургическому лечению, либо продолжено динамическое наблюдение при сомнительном диагнозе острого аппендицита.

- Рекомендуется всем пациентам с сомнительным диагнозом острого аппендицита проводить динамическое наблюдение для исключения или подтверждения диагноза [3–11, 21, 31, 32].

Уровень убедительности рекомендаций А (уровень достоверности доказательств 1).

Комментарии. В случае отсутствия убедительных признаков острого аппендицита (локальная болезненность в правой подвздошной области при отсутствии мышечного дефанса и симптомов раздражения брюшины) и сомнительных либо отрицательных данных УЗИ проводят динамическое наблюдение в течение 12 часов с повторными осмотрами ребёнка врачом — детским хирургом и записью в истории болезни не более чем через 6 часов наблюдения. В случае сохранения сомнений в диагнозе показана диагностическая лапароскопия.

По данным систематического обзора 2018 года, аппендэктомия, выполненная в течение первых 24 часов после госпитализации, не связана с увеличением риска перфорации червеобразного отростка либо неблагоприятными результатами [32]. Всемирное общество экстренной хирургии (World Society of Emergency Surgery, WSES) считает, что аппендэктомия должна быть выполнена в первые 24 часа после госпитализации [21].

2.1. Жалобы и анамнез

- Рекомендуется у всех пациентов (и/или родителей пациентов) выяснить длительность заболевания, характер и локализацию болей в животе в целях постановки диагноза [3–11, 15, 21, 23–29].

Уровень убедительности рекомендаций С (уровень достоверности доказательств 5).

Комментарии. Локализация болей в животе зависит от локализации червеобразного отростка и развития

осложнений. Следует помнить о возможности атипичного расположения червеобразного отростка, включая левостороннее. Боль в правой подвздошной области также может быть вызвана другими заболеваниями, включая острые заболевания яичка у мальчиков.

- Рекомендуется у всех пациентов (и/или родителей пациентов) выяснить наличие дополнительных симптомов заболевания — тошноты, рвоты, снижения аппетита, повышения температуры тела, состояния физиологических отравлений (стул, мочеиспускание) — и сроки их появления в целях постановки диагноза [3–11, 15, 21, 23–29].

Уровень убедительности рекомендаций С (уровень достоверности доказательств 5).

Комментарии. При опросе пациента и/или его родителей можно выяснить, что до появления ведущего симптома (боль в животе) отмечались определённые изменения в поведении ребёнка — вялость, усталость, снижение аппетита. Дизурические явления могут быть признаком тазового расположения отростка, как и диарея либо тенезмы. У девочек среднего и старшего школьного возраста должен быть собран гинекологический анамнез (начало менархе, характеристики менструального цикла), у мальчиков — уточнены жалобы на наличие боли в пахово-мошоночной области для исключения патологии органов мошонки. При ретроцекальном расположении червеобразного отростка боль может локализоваться в правой поясничной области с иррадиацией в правую ногу. Подробная характеристика симптомов позволяет провести дифференциальный диагноз абдоминального болевого синдрома.

2.2. Физикальное обследование

- Рекомендуется всем пациентам провести общий осмотр врачом — детским хирургом и оценить тяжесть состояния (сознание, дыхание, кровообращение: термометрия общая, измерение частоты сердцебиения, измерение артериального давления на периферических артериях, измерение частоты дыхания) для определения дальнейшей лечебной тактики [3–11, 15, 23–29].

Уровень убедительности рекомендаций С (уровень достоверности доказательств 5).

Комментарии. Осмотр необходимо проводить без одежды, что позволяет оценить состояние кожных покровов и исключить наличие сыпи. При осмотре мальчиков обязательно нужно осмотреть наружные половые органы для исключения острых заболеваний мошонки и ущемлённой пахово-мошоночной грыжи. Нужно также помнить о возможности грыжи Амианда (расположение червеобразного отростка в грыжевом мешке при пахово-мошоночной грыже). При неосложнённом остром аппендиците общее состояние ребёнка страдает незначительно, однако обращают на себя внимание походка ребёнка (чуть согнувшись, осторожно, как бы защищая

живот) и вынужденное положение в постели (ребёнок лежит на правом боку с согнутыми в коленях ногами). При развитии аппендикулярного перитонита состояние ребёнка может быть тяжёлым вплоть до критического. При аппендикулярном инфильтрате и периаппендикулярном абсцессе состояние ребёнка остаётся стабильным, но, как правило, отмечаются симптомы интоксикации и лихорадка. При неосложнённом аппендиците живот имеет обычную форму, участвует в акте дыхания. При аппендикулярном перитоните живот может быть вздут и отставать в акте дыхания.

- Рекомендуется всем пациентам с подозрением на острый аппендицит проводить пальпацию живота (пальпация при заболеваниях толстой/тонкой кишки) для выявления симптомов заболевания [3–11, 15, 23–29].

Уровень убедительности рекомендаций В (уровень достоверности доказательств 5).

Комментарии. Пальпацию живота начинают в положении больного на спине, поверхностно с левой подвздошной области, постепенно передвигаясь к правой. При пальпации живота возможно обнаружение локальной болезненности, мышечного дефанса и симптома Щеткина–Блумберга в правой подвздошной области. При ретроцекальном расположении червеобразного отростка может определяться симптом Образцова (псоас-симптом). При аппендикулярном инфильтрате и периаппендикулярном абсцессе в правой половине живота иногда можно определить плотное болезненное патологическое образование, но наиболее часто над инфильтратом/абсцессом определяется вышеперечисленная триада симптомов (боль при пальпации, мышечный дефанс, симптом Щеткина–Блумберга). При аппендикулярном перитоните боль при пальпации живота более выражена, мышечный дефанс и симптомы раздражения брюшины определяются и в других областях живота в зависимости от распространённости воспалительного процесса. Осмотр детей младшего возраста в процессе динамического наблюдения целесообразно проводить во время физиологического сна. При выраженном беспокойстве и негативной реакции ребёнка на осмотр можно провести его во время медикаментозного сна.

- Рекомендуется всем пациентам с подозрением на острый аппендицит проводить аускультацию лёгких (аускультация при заболеваниях лёгких и бронхов) для дифференциальной диагностики абдоминального синдрома [3–11, 15, 23–29].

Уровень убедительности рекомендаций С (уровень достоверности доказательств 5).

Комментарии. Аускультация лёгких позволяет исключить лёгочную патологию (пневмонию), которая может быть маской «острого аппендицита» либо осложнением аппендикулярного перитонита при развитии абдоминального сепсиса.

- Рекомендуется всем пациентам с подозрением на острый аппендицит проводить аускультацию живота (аускультация при заболеваниях тонкой и толстой кишки) для выявления симптомов заболевания [3–11, 15].

Уровень убедительности рекомендаций С (уровень достоверности доказательств 5).

Комментарии. Аускультация живота позволяет определить характеристики перистальтики кишечника, включая наличие патологических кишечных шумов.

- Рекомендуется пациентам с подозрением на острый аппендицит в сложных диагностических случаях проводить трансректальное пальцевое исследование для выявления симптомов заболевания либо дифференциальной диагностики [3–11, 15].

Уровень убедительности рекомендаций С (уровень достоверности доказательств 5).

Комментарии. Пальцевое ректальное исследование (*per rectum*) (трансректальное пальцевое исследование) позволяет определить боль и пастозность свода кишки справа при тазовом расположении червеобразного отростка, что клинически может проявляться дизурическими явлениями и частым стулом. Наиболее информативно исследование при наличии тазового объёмного образования (абсцесс, инфильтрат, киста яичника, гематометра). В нашей стране данная процедура длительное время являлась обязательной составляющей диагностического ряда при подозрении на острый аппендицит. В последние годы на фоне внедрения в клиническую практику УЗИ для диагностики острого аппендицита ценность исследования *per rectum* значительно нивелировалась. При явной клинической картине острого аппендицита, как и при возможности провести УЗИ, исследование излишне и, помимо прочего, может быть причиной психологической травмы у ребёнка. *Исследование не должно рассматриваться как рутинное и может быть использовано в сложных диагностических случаях (тазовое расположение отростка, гинекологическая патология, тазовый абсцесс/инфильтрат).* Необходимо помнить о юридических аспектах вопроса: исследование должно быть проведено после соответствующих разъяснений и информированного согласия пациента/законных представителей пациента.

2.3. Лабораторные диагностические исследования

При подозрении на острый аппендицит должно быть выполнено стандартное лабораторное обследование при абдоминальном синдроме.

- Рекомендуется пациентам, которым планируется хирургическое лечение, выполнить определение группы крови и резус-фактора [3–11, 15].

Уровень убедительности рекомендаций С (уровень достоверности доказательств 5).

- Рекомендуется всем пациентам с подозрением на острый аппендицит при поступлении выполнить общий

(клинический) анализ крови в диагностических целях [3–11, 15, 21, 23–29].

Уровень убедительности рекомендаций C (уровень достоверности доказательств 5).

Комментарии. Повышение концентрации лейкоцитов со сдвигом формулы влево является признаком воспалительного процесса в червеобразном отростке с развитием деструктивных изменений, однако как при неосложнённом, так и при осложнённом аппендиците может быть нормальный уровень лейкоцитов. С другой стороны, повышение содержания лейкоцитов является характеристикой большинства болезней, входящих в дифференциальный ряд абдоминального синдрома. Снижение концентрации гемоглобина и эритроцитов может быть признаком наличия у ребёнка анемии до заболевания. Повышение гематокрита, гемоглобина и числа эритроцитов может свидетельствовать о развитии гиповолемии при выраженной интоксикации.

- Рекомендуется всем пациентам, госпитализированным с подозрением на острый аппендицит, перед выпиской выполнить общий (клинический) анализ крови с целью оценки состояния [3–11, 15, 21, 23–29].

Уровень убедительности рекомендаций C (уровень достоверности доказательств 5).

- Рекомендуется выполнить общий (клинический) анализ мочи всем пациентам с подозрением на острый аппендицит в диагностических целях [3–11, 15, 21, 23–29].

Уровень убедительности рекомендаций C (уровень достоверности доказательств 5).

Комментарии. Анализ мочи позволяет провести дифференциальный диагноз в рамках абдоминального болевого синдрома и исключить патологию со стороны мочевыделительной системы.

- Рекомендуется выполнить исследование кислотно-основного состояния и газов крови пациентам с острым аппендицитом при оценке общего состояния как тяжёлого в диагностических целях [3–11, 21, 24, 25, 32, 33].

Уровень убедительности рекомендаций C (уровень достоверности доказательств 5).

Комментарии. Тяжёлое состояние, как правило, обусловлено развитием осложнённых форм острого аппендицита, однако возможно и при неосложнённых формах у детей младшего возраста, а также при других заболеваниях, требующих дифференциальной диагностики с острым аппендицитом. Выявленные признаки гиповолемии и развития метаболических нарушений требуют незамедлительной коррекции.

- Рекомендуется выполнить анализ крови биохимический общетерапевтический (общий белок; альбумин; креатинин; мочевины; аспартатаминотрансфераза; аланинаминотрансфераза; билирубин общий, прямой, непрямого; амилаза; холестерин; глюкоза) пациентам с острым аппендицитом при оценке общего состояния как тяжёлого в диагностических целях [3–11, 33, 34].

Уровень убедительности рекомендаций C (уровень достоверности доказательств 5).

Комментарии. Анализ крови биохимический общетерапевтический позволяет оценить белковый пул крови и органную недостаточность. Сахар крови является основным критерием в диагностике дебюта сахарного диабета, который нередко проявляется абдоминальным синдромом на фоне развития кетоацидоза. Тяжёлое состояние, как правило, развивается при осложнённом аппендиците, возможно у детей младшего возраста при неосложнённом аппендиците, а также при других заболеваниях с абдоминальным синдромом, требующих дифференциальной диагностики с острым аппендицитом.

- Рекомендуется определить содержание С-реактивного белка пациентам с острым аппендицитом при оценке общего состояния как тяжёлого в диагностических целях [22, 25, 33, 34].

Уровень убедительности рекомендаций C (уровень достоверности доказательств 5).

Комментарии. Концентрация С-реактивного белка является маркером тяжести инфекционного процесса; используется в балльной оценке по шкале AIR (Appendicitis Inflammatory Response).

- Рекомендуется выполнить коагулограмму (ориентировочное исследование системы гемостаза) пациентам с острым аппендицитом при оценке общего состояния как тяжёлого в диагностических целях [2–11, 22, 33, 34].

Уровень убедительности рекомендаций C (уровень достоверности доказательств 5).

Комментарии. Коагулограмма — анализ, направленный на оценку свёртывающей системы крови. В коагулограмме выполняют исследование активированного частичного тромбопластинового времени, фибриногена, международного нормализованного отношения, антитромбина III. Оценка концентрации активированного частичного тромбопластинового времени, фибриногена, международного нормализованного отношения позволяет диагностировать развитие гипокоагуляции и синдрома диссеминированного внутрисосудистого свёртывания при осложнённом аппендиците, а также провести дифференциальный диагноз в рамках абдоминального синдрома.

- Рекомендуется в ходе хирургического вмешательства при осложнённом аппендиците (аппендикулярный перитонит, периаппендикулярный абсцесс) выполнить забор гнойного перитонеального экссудата для проведения микробиологического исследования (бактериологическое исследование перитонеальной жидкости на аэробные и факультативно-анаэробные условно-патогенные микроорганизмы) с определением чувствительности микроорганизмов к антимикробным химиотерапевтическим препаратам с целью определения спектра патогенной флоры и назначения соответствующей антибиотикотерапии [3–11, 15, 17, 22].

Уровень убедительности рекомендации С (уровень достоверности доказательств 5).

Комментарии. В зависимости от возможностей микробиологической лаборатории используют различные методы: определение чувствительности микроорганизмов к антимикробным химиотерапевтическим препаратам диско-диффузионным методом; определение чувствительности микроорганизмов к антимикробным химиотерапевтическим препаратам методом градиентной диффузии; определение чувствительности микроорганизмов к антимикробным химиотерапевтическим препаратам методом разведений; определение чувствительности микроорганизмов к антимикробным химиотерапевтическим препаратам с использованием автоматических анализаторов; определение чувствительности микроорганизмов к антимикробным химиотерапевтическим препаратам методом пограничных концентраций. Для получения быстрого ответа целесообразно также проводить экспресс-определение чувствительности к антибиотикам эндотоксинов в гнойном отделяемом или экспресс-определение чувствительности к антибиотикам эндотоксинов в экссудате.

- Рекомендуется всем пациентам с осложнённым течением послеоперационного периода (послеоперационные инфекционные осложнения, сепсис) проводить микробиологический мониторинг (микробиологическое — культуральное) исследование крови на стерильность, при повторных оперативных вмешательствах — бактериологическое исследование перитонеальной жидкости на аэробные и факультативно-анаэробные условно-патогенные микроорганизмы и определение чувствительности микроорганизмов к антимикробным химиотерапевтическим препаратам [17, 22].

Уровень убедительности рекомендаций С (уровень достоверности доказательств 5).

Комментарии. При осложнённом течении послеоперационного периода проводят микробиологический мониторинг (кровь на стерильность, мазки из зева и ануса) для определения ведущего патогена и флоры, колонизирующей слизистые пациента. В процессе лечения при развитии продолженного перитонита, сепсиса возможно изменение ведущих патогенов, полученных из перитонеальной жидкости интраоперационно, на госпитальную флору. Микробиологический мониторинг в данной ситуации позволяет выполнить направленную смену антибактериальных препаратов с учётом чувствительности к наиболее вероятным патогенам, колонизирующим слизистые пациента. В зависимости от возможностей микробиологической лаборатории используют различные методы: определение чувствительности микроорганизмов к антимикробным химиотерапевтическим препаратам диско-диффузионным методом; определение чувствительности микроорганизмов к антимикробным химиотерапевтическим препаратам методом

градиентной диффузии; определение чувствительности микроорганизмов к антимикробным химиотерапевтическим препаратам методом разведений; определение чувствительности микроорганизмов к антимикробным химиотерапевтическим препаратам с использованием автоматических анализаторов; определение чувствительности микроорганизмов к антимикробным химиотерапевтическим препаратам методом пограничных концентраций. Для получения быстрого ответа целесообразно также проводить экспресс-определение чувствительности к антибиотикам эндотоксинов в гнойном отделяемом или экспресс-определение чувствительности к антибиотикам эндотоксинов в экссудате.

- Рекомендуется пациентам, которым выполнена аппендэктомия или аппендэктомия с резекцией сальника, выполнить патологоанатомическое исследование биопсийного (операционного) материала (червеобразный отросток), а при выполнении резекции сальника — патологоанатомическое исследование биопсийного (операционного) материала сальника с диагностической целью [1, 3–11, 21].

Уровень убедительности рекомендации С (уровень достоверности доказательств 5).

2.4. Инструментальная диагностика

Высокая точность диагностики и отсутствие ионизирующего излучения, а также комфорт для пациента делают УЗИ предпочтительным методом визуализации для диагностики острого аппендицита.

- Рекомендуется всем пациентам с сомнительным диагнозом острого аппендицита выполнить УЗИ органов брюшной полости (УЗИ органов брюшной полости комплексное; УЗИ тонкой кишки; УЗИ толстой кишки) для постановки диагноза [3, 11, 21, 29, 35–41].

Уровень убедительности рекомендаций А (уровень достоверности доказательств 2).

Комментарии. УЗИ позволяет выявить червеобразный отросток, который при развитии воспаления в нём определяется в виде неперистальтирующей тубулярной структуры диаметром более 6 мм, с утолщёнными (2–3 мм) гипоехогенными стенками, просвет которой может быть заполнен неоднородным жидкостным содержимым (эмпиема отростка) или каловым камнем. Вокруг отростка могут визуализироваться небольшое скопление жидкости и/или отёчный сальник.

При осложнённом аппендиците помимо визуализации самого червеобразного отростка при УЗИ могут быть диагностированы свободная жидкость в брюшной полости, интраабдоминальные абсцессы, в том числе периаппендикулярный абсцесс 3, и инфильтраты, воспалительные изменения со стороны внутренних органов брюшной полости (отёк стенки желчного пузыря; отёк стенки тонкой и/или толстой кишки), синдром кишечной недостаточности. Эхографическая картина, патогномичная для абсцесса, имеет место только при наличии

в брюшной полости сформированного абсцесса значимого объёма (периаппендикулярный абсцесс 3). Периаппендикулярные абсцессы 1, 2 не имеют специфичной эхографической картины и визуализируются как небольшое скопление жидкости рядом с изменённым червеобразным отростком.

Синдром кишечной недостаточности: синдром кишечной недостаточности I степени (неравномерное увеличение диаметра кишечных петель до 20–25 мм в правой подвздошной и смежных анатомических областях); синдром кишечной недостаточности II степени (во всех отделах брюшной полости визуализируются кишечные петли диаметром до 30–35 мм с утолщённой стенкой, заполненные жидким содержимым; движение химуса маятникообразное); синдром кишечной недостаточности III степени (во всех отделах брюшной полости визуализируются кишечные петли диаметром более 35 мм с утолщённой стенкой, заполненные жидким содержимым; перистальтика и движение химуса отсутствуют, визуализация брюшной полости может быть затруднена из-за скопления газа в кишечных петлях) [17].

Учитывая неинвазивность и отсутствие радиационного воздействия, УЗИ целесообразно использовать как метод визуализации первой линии при диагностике острого аппендицита у детей [3, 11, 21, 35–41].

- Рекомендуется пациентам с подозрением на острый аппендицит в сложных диагностических случаях, при неоднозначной клинической картине по результатам УЗИ выполнить спиральную компьютерную томографию (спиральная компьютерная томография органов брюшной полости с внутривенным болюсным контрастированием, мультипланарной и трёхмерной реконструкцией) или магнитно-резонансную томографию (МРТ) органов брюшной полости с внутривенным контрастированием с целью дифференциальной диагностики причин абдоминального синдрома [11, 21, 36–43].

Уровень убедительности рекомендаций А (уровень достоверности доказательств 2).

Комментарии. Спиральная компьютерная томография (СКТ) является эффективным инструментом визуализации многих заболеваний органов брюшной полости. Главный недостаток СКТ — лучевая нагрузка. В исследованиях зарубежных авторов доказано, что рутинное использование СКТ уменьшает число ненужных аппендэктомий и увеличивает частоту выявления заболеваний органов брюшной полости [36–41]. В России СКТ не получило распространения в рутинной практике. В обновлённых рекомендациях WSES по диагностике и лечению острого аппендицита (2020) СКТ не рассматривают в качестве метода визуализации первой линии у детей с болью в правой подвздошной области [21]. В большинстве случаев при возможности выполнить УЗИ необходимости в выполнении СКТ нет. СКТ целесообразно выполнять в сложных диагностических случаях, когда

результаты УЗИ неоднозначны, а также при выявлении объёмных образований по данным УЗИ.

МРТ также может быть использована в сложных диагностических случаях при дифференциальной диагностике объёмных образований брюшной полости. По данным обзора, опубликованного в 2025 году, МРТ очень точна в подтверждении и исключении острого аппендицита у взрослых и детей независимо от протокола [42, 43].

СКТ и МРТ, несмотря на высокую диагностическую ценность в отношении острого аппендицита, не являются диагностическими методами первой линии, однако они должны применяться в сложных диагностических случаях, в том числе для диагностики объёмных образований брюшной полости. При стабильном состоянии пациента и отсутствии в стационаре необходимого оборудования показана маршрутизация пациента в стационар более высокого уровня.

- Рекомендуется пациентам с подозрением на острый аппендицит при неясной клинической картине выполнить обзорную рентгенографию органов брюшной полости стоя с целью дифференциальной диагностики абдоминального синдрома для исключения свободного газа и признаков непроходимости кишечника, а также рентгеноконтрастных инородных тел [1, 3–11].

Уровень убедительности рекомендаций С (уровень достоверности доказательств 5).

Комментарии. Обзорная рентгенография органов брюшной полости не имеет диагностической ценности для диагностики острого аппендицита, однако может быть полезна в целях дифференциальной диагностики для исключения свободного газа в брюшной полости при перфорации полого органа (перфоративная язва желудка и двенадцатиперстной кишки; травма живота с повреждением полого органа). Кроме того, могут быть диагностированы признаки тонкокишечной непроходимости: горизонтальные уровни жидкости в тонкой кишке (чаши Клойбера) и отсутствие газа в толстой кишке, а также рентгеноконтрастные инородные тела, в том числе магнитные.

- Рекомендуется пациентам с подозрением на острый аппендицит при неясной клинической картине и длительности динамического наблюдения не менее 12 часов выполнить диагностическую лапароскопию с целью дифференциальной диагностики абдоминального синдрома [3, 11, 21, 44–49].

Уровень убедительности рекомендаций С (уровень достоверности доказательств 5).

Комментарии. Диагностическая лапароскопия получила широкое распространение в России в 80-е годы прошлого столетия и совершила переворот в диагностике острого аппендицита, заменив диагностическую лапаротомию на малоинвазивное и высокоинформативное вмешательство, избавляющее пациента от напрасной операции — аппендэктомии. Внедрение диагностической лапароскопии в практику детской хирургии

привело к сокращению напрасных аппендэктомий, которые составляли до 25–30% и трактовались как катаральный или простой аппендицит [44–46]. Применение диагностической лапароскопии позволило доказать, что «катаральный аппендицит» на самом деле представляет собой вторичные реактивные изменения со стороны поверхностных тканей или лимфоидного аппарата червеобразного отростка на фоне течения других воспалительных заболеваний брюшной полости (неспецифический мезаденит, первичный перитонит, пельвиоперитонит, инвагинация, дивертикул Меккеля, гинекологическая патология и др.) и не требует аппендэктомии, поскольку деструктивные изменения в червеобразном отростке, возникающие при развитии острого аппендицита как отдельная нозология, отсутствуют. В настоящее время с широким внедрением в практику УЗИ роль диагностической лапароскопии значительно уменьшилась, однако следует отметить, что даже при полном переходе клиники на лапароскопическую методику диагностическая лапароскопия остаётся важным этапом оперативного вмешательства. При выявлении деструктивного аппендицита показаны лапароскопическая аппендэктомия при наличии специалиста и оборудования либо переход на открытую аппендэктомию. При отсутствии деструктивных изменений со стороны червеобразного отростка *аппендэктомия не показана*.

Для определения показаний к аппендэктомии ориентируются на макроскопические признаки острого аппендицита: утолщение диаметра червеобразного отростка и его инфильтрация (ригидность); потускнение серозы и изменение цвета (гиперемия, багровый или серо-чёрный цвет); наличие наложений фибрина; наличие перфорации. Проявлением эмпиемы (мешок с гноем) червеобразного отростка являются его колбовидное увеличение и напряжение с минимальными изменениями серозы. При сомнительных воспалительных изменениях червеобразного отростка (инъекция сосудов серозного слоя) ключевым методом определения деструктивных изменений при диагностической лапароскопии является его инструментальная пальпация и «вывешивание» на инструменте для определения ригидности («симптом карандаша»). Если червеобразный отросток не свисает на инструменте («симптом карандаша» положительный), то необходимо расценить это как деструктивный аппендицит и выполнить аппендэктомию. Если же имеется его свободное свисание на инструменте («симптом карандаша» отрицательный), то необходимо расценить это как вторичный аппендицит, т.е. проявление другого заболевания органов брюшной полости. В этом случае необходимо выполнить дальнейшую ревизию органов брюшной полости (80–100 см подвздошной кишки, малого таза, лимфоузлов брыжейки тонкой кишки). *При вторичном аппендиците аппендэктомия не показана*. Выполнение «сопутствующей» аппендэктомии может привести к развитию послеоперационных

осложнений и серьёзно затруднить поиски реальной причины абдоминального синдрома. При выявлении показаний к аппендэктомии в ходе диагностической лапароскопии предпочтительнее выполнить операцию лапароскопическим доступом.

- Рекомендуется всем пациентам после хирургического и консервативного лечения острого аппендицита перед выпиской выполнить УЗИ органов брюшной полости (комплексное), УЗИ тонкой кишки, УЗИ толстой кишки для исключения послеоперационных осложнений [3–11, 21].

Уровень убедительности рекомендаций С (уровень достоверности доказательств 5).

Комментарии. После хирургического лечения неосложнённого аппендицита УЗИ выполняют перед выпиской пациента (3–5-е послеоперационные сутки). В послеоперационном периоде после хирургического лечения осложнённого аппендицита и при консервативном лечении аппендикулярного инфильтрата проводят УЗ-мониторинг для контроля за течением воспалительного процесса в брюшной полости. УЗИ целесообразно выполнять ежедневно в 1-е–3-и сутки, далее по показаниям и перед выпиской пациента.

2.5. Иная диагностика

При подозрении на острый аппендицит следует проводить дифференциальную диагностику в рамках острого абдоминального синдрома с заболеваниями, сопровождающимися повышением температуры тела, рвотой и другими функциональными нарушениями желудочно-кишечного тракта.

- Рекомендуется пациентам с сомнительной картиной острого аппендицита в трудных диагностических случаях выполнить консультацию врача-педиатра с целью дифференциального диагноза абдоминального синдрома [3–9].

Уровень убедительности рекомендаций С (уровень достоверности доказательств 5).

Комментарии. Наиболее часто в рамках острого абдоминального синдрома проводят дифференциальный диагноз острого аппендицита с вирусными инфекциями с абдоминальным синдромом, неспецифическим мезаденитом, гинекологической патологией, заболеваниями желудочно-кишечного тракта и мочевыделительной системы. Консультацию врачей — детского гинеколога, уролога при необходимости целесообразно выполнить после отмены диагноза острой хирургической патологии органов брюшной полости при выявлении соответствующих симптомов по данным УЗИ, лапароскопии.

- Рекомендуется пациентам с сомнительной картиной острого аппендицита выполнить очистительную клизму для проведения дифференциального диагноза [3–9].

Уровень убедительности рекомендаций С (уровень достоверности доказательств 5).

Комментарии. Очистительная клизма у пациентов с подозрением на острый аппендицит позволяет определить наличие и характер стула, а также нередко устранить причину абдоминального болевого синдрома при функциональных нарушениях кишечника (запор, метеоризм).

- Рекомендуется пациентам, госпитализированным в отделение анестезиологии-реанимации после хирургического лечения острого аппендицита, проводить многопараметрический мониторинг [22, 33, 34].
Уровень убедительности рекомендаций C (уровень достоверности доказательств 5).

Комментарии. Всем пациентам, нуждающимся в лечении в отделении анестезиологии-реанимации, необходимо проводить многопараметрический мониторинг, включая измерение частоты сердцебиения, измерение артериального давления на периферических артериях, измерение частоты дыхания, пульсоксиметрию, регистрацию электрокардиограммы, эхокардиографию, УЗИ органов брюшной полости.

3. ЛЕЧЕНИЕ, ВКЛЮЧАЯ МЕДИКАМЕНТОЗНУЮ И НЕМЕДИКАМЕНТОЗНУЮ ТЕРАПИЮ, ДИЕТОТЕРАПИЮ, ОБЕЗБОЛИВАНИЕ; МЕДИЦИНСКИЕ ПОКАЗАНИЯ И ПРОТИВОПОКАЗАНИЯ К ПРИМЕНЕНИЮ МЕТОДОВ ЛЕЧЕНИЯ

3.1. Консервативное лечение

- Рекомендуется пациентам с установленным диагнозом аппендикулярного инфильтрата проводить консервативное лечение с противовоспалительной целью и для снижения послеоперационных осложнений [3–10, 17, 21, 50–56].

Уровень убедительности рекомендаций B (уровень достоверности доказательств 2).

Комментарии. Оперативное лечение в условиях плотного аппендикулярного инфильтрата сопряжено с высоким риском повреждений органов брюшной полости, что обуславливает целесообразность консервативной терапии [3–10]. Результаты обзора R.E. Andersson и соавт. (2007) в основном ретроспективных исследований подтверждают практику нехирургического лечения без интервальной аппендэктомии у пациентов с аппендикулярным абсцессом или инфильтратом [51]. WSES считает нецелесообразным выполнение интервальной аппендэктомии у молодых лиц (<40 лет) и детей [21].

В Российской Федерации практика интервальной аппендэктомии после консервативного лечения аппендикулярного инфильтрата является общепринятой [3].

В Российской Федерации консервативное лечение неосложнённого и осложнённого аппендицита, за исключением аппендикулярного инфильтрата, не рекомендовано, однако многочисленные исследования во всём мире с высоким уровнем доказательности показывают возможность консервативной антибактериальной терапии при остром аппендиците как у взрослых, так и у детей [21, 57–62].

Рабочая группа по разработке настоящих клинических рекомендаций считает, что проведение консервативной терапии острого аппендицита у детей с использованием антибактериальных препаратов возможно только в рамках зарегистрированных исследований, одобренных этическим комитетом в крупных клинических центрах и поддержанных Российской ассоциацией детских хирургов (РАДХ).

- Рекомендуется пациентам при лапароскопической диагностике вторичного аппендицита проводить консервативное лечение одновременно с лечением основного заболевания с целью купирования воспалительного процесса [3, 43–48].

Уровень убедительности рекомендаций C (уровень достоверности доказательств 5).

Комментарии. Вторичные воспалительные изменения червеобразного отростка, как правило, связаны с течением воспалительных заболеваний брюшной полости (пельвиоперитонит; первичный перитонит; дивертикулит Меккеля; неспецифический мезаденит). Все эти заболевания требуют проведения антибактериальной терапии, включая мезаденит при его выраженных клинических проявлениях. Основной причиной изменений в червеобразном отростке при неспецифическом мезадените является лимфоидная гиперплазия, которая является фактором риска для активации собственной микробиоты кишечника и транслокации микроорганизмов.

- Рекомендуется пациентам с установленным диагнозом «аппендикулярный инфильтрат» начинать консервативную терапию с внутривенного введения антибактериальных препаратов системного действия (препараты первой линии: пенициллины в комбинации с ингибиторами бета-лактамаз [АТХ: Комбинации пенициллинов, включая ингибиторы бета-лактамаз (J01CR) или цефалоспорины второго поколения (J01DC) / цефалоспорины третьего поколения (J01DD) в комбинации с метронидазолом** (J01XD01)]) [17, 21, 50–56].

Уровень убедительности рекомендаций C (уровень достоверности доказательств 5).

Комментарии. Курс инфузионной антибактериальной терапии должен составлять не менее 48 часов с последующим возможным переходом на пероральный приём, а общий — не менее 7 дней. В качестве эмпирической терапии используют амоксициллин + клавулановая кислота** или комбинацию цефалоспоринов (цефтриаксон**, цефотаксим)** с метронидазолом**.

- Не рекомендуется проводить консервативное лечение при установленном диагнозе деструктивного аппендицита (неосложнённого, осложнённого) за исключением случаев, описанных выше (аппендикулярный инфильтрат, зарегистрированные клинические исследования) [1, 3–11, 15, 17].

Уровень убедительности рекомендаций С (уровень достоверности доказательств 5).

3.2. Хирургическое лечение

До настоящего времени аппендэктомия является золотым стандартом лечения осложнённого и неосложнённого деструктивного аппендицита, за исключением случаев, когда удаление червеобразного отростка невозможно или крайне опасно из-за риска повреждения кишечных петель (аппендикулярный инфильтрат; периаппендикулярный абсцесс 3). Оперативное вмешательство при остром аппендиците выполняют по экстренным показаниям в срочном порядке с учётом срока динамического наблюдения. До операции всем пациентам должен быть выполнен рекомендуемый минимум диагностических обследований и при необходимости проведена предоперационная подготовка, заключающаяся в посимптомной терапии с целью коррекции показателей гомеостаза. В предоперационной подготовке, включая инфузионную терапию, могут нуждаться не только дети с осложнённым аппендицитом, но и пациенты с неосложнённым аппендицитом при выраженном интоксикационном синдроме.

- Рекомендуется всем пациентам с подтверждённым диагнозом острого аппендицита, которым планируется хирургическое лечение, провести периоперационную антибактериальную профилактику антибактериальными препаратами системного действия (пенициллины в комбинации с ингибиторами бета-лактамаз [АТХ: Комбинации пенициллинов, включая ингибиторы бета-лактамаз (J01CR) или цефалоспорины второго поколения (J01DC) / цефалоспорины третьего поколения (J0DD), с целью снижения риска послеоперационных гнойно-инфекционных осложнений]) [15, 21, 62–67].

Уровень убедительности рекомендаций А (уровень достоверности доказательств 2).

Комментарии. Для антибактериальной профилактики используют те же препараты, что и для эмпирической антибактериальной терапии. Антибактериальный препарат вводят в интервале 30–60 минут до разреза кожи. Если длительность операции составляет более 3 часов, препарат вводят повторно.

- Рекомендуется всем пациентам при клинико-лабораторной картине осложнённого аппендицита при оценке состояния ребёнка как тяжёлого проводить предоперационную подготовку для нормализации водно-электролитных нарушений и стабилизации состояния пациента [3–11, 15, 17, 21, 22, 33, 34, 56].

Уровень убедительности рекомендаций С (уровень достоверности доказательств 5).

Комментарии. Предоперационная подготовка направлена на коррекцию выраженных метаболических и водно-электролитных нарушений, которые являются проявлениями эндотоксикоза и органной дисфункции при развитии перитонита, сепсиса. Длительность и объём предоперационной подготовки определяются на консилиуме врачей — анестезиолога-реаниматолога и детского хирурга. Базовыми препаратами для проведения предоперационной подготовки являются растворы кристаллоидов (растворы, влияющие на водно-электролитный баланс). Предоперационная подготовка, как правило, длится 2–3 часа, при крайне тяжёлом состоянии пациента может быть увеличена для стабилизации состояния пациента, но не превышать 6 часов.

- Рекомендуется пациентам с подтверждённым диагнозом острого аппендицита выполнить хирургическое лечение, за исключением случаев консервативного лечения, описанных выше [3–11, 15, 17, 21, 47, 48, 56, 68–96].

Уровень убедительности рекомендаций С (уровень достоверности доказательств 5).

Комментарии. Хирургическое лечение может быть выполнено открытым или лапароскопическим, что предпочтительнее [11, 15, 17, 21, 48, 64], доступом для выполнения аппендэктомии и санации брюшной полости. WSES считает аппендэктомию с использованием видеоэндоскопических технологий предпочтительной у детей при наличии специалиста и оборудования, поскольку лапароскопическая методика ассоциируется с меньшей послеоперационной болью, низким числом случаев раневой инфекции и более высоким качеством жизни [21]. При периаппендикулярном абсцессе 3 хирургическое лечение заключается в его дренировании.

- Рекомендуется выполнить хирургическое лечение при неосложнённом остром аппендиците в срочном порядке (не позднее 6 часов после установки показаний к хирургическому лечению) для предотвращения развития осложнений [3–11, 31, 32].

Уровень убедительности рекомендаций А (уровень достоверности доказательств 3).

Комментарии. При неосложнённом остром аппендиците возможна отсрочка хирургического лечения при условии пребывания пациента в стационаре под наблюдением врача — детского хирурга [31, 32]. Отсрочка оперативного вмешательства при неосложнённом аппендиците возможна в случае занятости хирургической бригады лечением больных, у которых промедление с операцией невозможно (внутреннее кровотечение, внутричерепная гематома, массовое поступление пострадавших и т.д.). Современные исследования показывают, что при подтверждённом неосложнённом аппендиците отсрочка с операцией не должна превышать 24 часов, однако её следует по возможности минимизировать [21, 31, 32].

- Рекомендуется выполнять хирургическое лечение при установленном диагнозе осложнённого аппендицита в максимально короткие сроки, необходимые для проведения предоперационной подготовки, для предотвращения развития осложнений [3–11, 56].
Уровень убедительности рекомендаций С (уровень достоверности доказательств 5).

Комментарии. При осложнённом остром аппендиците аппендэктомию необходимо выполнить в максимально короткие сроки, которые составляют время необходимой предоперационной подготовки — как правило, 2–3 часа. В группе критических пациентов при развитии инфекционно-токсического шока время для стабилизации состояния пациента перед хирургическим вмешательством может быть увеличено до 6 часов до стабилизации состояния пациента. Оперативное вмешательство в этих случаях должно быть выполнено в соответствии с правилами контроля повреждений.

- Рекомендуется пациентам с неосложнённым деструктивным аппендицитом, аппендикулярным перитонитом и периаппендикулярным абсцессом 1, 2 выполнить аппендэктомию с целью ликвидации источника инфекции [3–11, 15, 17, 21, 47, 48, 56, 72–96].

Уровень убедительности рекомендаций А (уровень достоверности доказательств 2).

Комментарии. Аппендэктомию может быть выполнена открытым (аппендэктомию) поперечным или по Волковичу–Дьяконову доступом, или, что предпочтительнее, лапароскопическим доступом (аппендэктомию с использованием видеоэндоскопических технологий) [17, 21, 47, 48, 74–96]. Пересечение брыжейки червеобразного отростка при выполнении аппендэктомии лапароскопическим доступом выполняют с помощью моно- или биполярной коагуляции, ультразвукового скальпеля-коагулятора. Исследования показывают, что нет существенной разницы в исходах, продолжительности госпитализации, частоте осложнений при различных вариантах обработки брыжейки червеобразного отростка (моно- или биполярная коагуляция, пересечение при помощи ультразвуковой энергии, клипирование и т.д.). Наиболее дешёвым и эффективным методом считается монополярная коагуляция, а ультразвуковой скальпель обуславливает наименьшее термическое повреждение окружающих тканей. Лигирование основания червеобразного отростка перед его пересечением без перитонизации культи целесообразно выполнять как при открытой, так и при лапароскопической аппендэктомии (лигатурный способ). В литературе имеются сообщения об использовании безлигатурной аппендэктомии путём заваривания культи отростка [97].

- Рекомендуется выполнить интервальную аппендэктомию после консервативного лечения аппендикулярного инфильтрата или дренирования периаппендикулярного абсцесса 3 [3–11, 17, 21, 50–56].

Уровень убедительности рекомендаций В (уровень достоверности доказательств 3).

Комментарии. Аппендэктомию выполняют в плановом порядке не ранее чем через 6–8 недель — как правило, через 3–6 месяцев. В обзорах последних лет обсуждается целесообразность интервальной аппендэктомии после консервативного лечения аппендикулярного инфильтрата или дренирования периаппендикулярного абсцесса [49, 51, 52, 76]. Аппендэктомию может быть выполнена открытым (аппендэктомию) доступом, поперечным или по Волковичу–Дьяконову, или, что предпочтительнее, лапароскопическим доступом (аппендэктомию с использованием видеоэндоскопических технологий).

- Не рекомендуется выполнять лапароскопическую операцию при периаппендикулярном абсцессе 3 и тотальном перитоните [17, 21, 56, 72, 73].

Уровень убедительности рекомендаций С (уровень достоверности доказательств 5).

Комментарии. При периаппендикулярном абсцессе 3 необходимо выполнять вскрытие и дренирование абсцесса, а при тотальном перитоните показана срединная лапаротомия (см. пояснения ниже).

- Рекомендуется выполнить срединную лапаротомию пациентам с распространённым перитонитом с синдромом интраабдоминальной гипертензии для выполнения аппендэктомии (по возможности) и санации брюшной полости [15, 17, 18, 56, 72, 73].

Уровень убедительности рекомендаций С (уровень достоверности доказательств 5).

Комментарии. Тотальный (распространённый) перитонит характеризуется вовлечением в воспалительный процесс всех этажей брюшной полости с формированием множественных осумкованных абсцессов в процессе организации свободного гнойного выпота. Это максимально тяжёлая форма аппендикулярного перитонита, как правило, с развитием абдоминального сепсиса, полиорганной недостаточности и нередко инфекционно-токсического шока на момент поступления ребёнка в стационар. Патогномичной характеристикой тотального перитонита является развитие синдрома кишечной недостаточности, который является основной причиной развития синдрома интраабдоминальной гипертензии у данной категории пациентов [17, 22, 72, 73]. Выполнение лапароскопии в таких условиях не только противопоказано, но и невозможно, поскольку отсутствует свободная брюшная полость, и любые лапароскопические манипуляции, включая установку троакаров, сопряжены с риском повреждения кишечных петель. Учитывая невозможность эффективной одномоментной санации брюшной полости при тотальном перитоните, целесообразно «открытое» ведение брюшной полости с использованием вакуумасистированной лапаростомии [17, 72, 73]. При развитии синдрома кишечной недостаточности 3 показана интубация тонкой кишки для эффективной декомпрессии кишечника и ликвидации синдрома интраабдоминальной гипертензии [15, 17, 22, 72, 73].

- Рекомендуется пациентам с подтверждённым диагнозом периаппендикулярного абсцесса 3 выполнить дренирование внебрюшинным доступом [дренирование абсцессов брюшной полости под контролем УЗИ или вскрытие и дренирование флегмоны (абсцесса)] [2–10, 15, 17, 51–56, 72].

Уровень убедительности рекомендаций В (уровень достоверности доказательств 3).

Комментарии. При дооперационной диагностике периаппендикулярного абсцесса 3 необходимо выполнить его вскрытие и дренирование абсцесса без удаления червеобразного отростка. При наличии оборудования и специалиста целесообразно выполнить чрескожную пункцию и дренирование абсцесса под контролем УЗИ. Пункцию и дренирование абсцесса возможно выполнить при помощи троакар-катетера или по методу Сельдингера. Для дренирования используют трубчатый дренаж 8–10 Fr. После аспирации гнойного экссудата под контролем УЗИ промывают полость абсцесса раствором антисептика (например, раствором водным хлоргексидина** 0,05%). Установленный в полость абсцесса дренаж оставляют на активной аспирации (дренирование полости методом активной аспирации). Возможно использование гармошки Редона. В послеоперационном периоде необходимы УЗИ-контроль дренированной зоны и ежедневный контроль за сохранением проходимости дренажа. При необходимости возможно дополнительное промывание полости абсцесса под контролем УЗИ (дренирование абсцесса брюшной полости под контролем УЗИ). Дренаж [после дренирования абсцесса брюшной полости под контролем УЗИ или вскрытия и дренирования флегмоны (абсцесса)] оставляют на 3–5 суток (при длительно существующих абсцессах больших объёмов возможно удлинение сроков стояния дренажа) до отсутствия гнойного отделяемого по дренажу и регресса воспалительных изменений по данным УЗИ. При наличии калового камня в полости абсцесса требуется его удаление путём внебрюшинного вскрытия абсцесса. При тазовом расположении абсцесса возможно его вскрытие через передний свод прямой кишки.

В рекомендациях WSES 2020 на основе опубликованных в последние годы метаанализов и обзоров [21] обсуждаются дренирование абсцесса в случаях, когда лапароскопическая аппендэктомия невозможна, и лапароскопическая операция, когда это возможно в клиниках с большим опытом лапароскопии с низким уровнем конверсии.

Рабочая группа по разработке настоящих рекомендаций считает нецелесообразным выполнять лапароскопическую аппендэктомию при аппендикулярном инфильтрате и периаппендикулярном абсцессе 3. Лапароскопические операции безопасны и эффективны при ранних периаппендикулярных абсцессах (периаппендикулярный абсцесс 1, 2) [17, 50–52, 72].

- Рекомендуется выполнить санацию брюшной полости при остром аппендиците для уменьшения микробной контаминации и профилактики послеоперационных осложнений [2–11, 15, 17, 56, 72–96].

Уровень убедительности рекомендаций А (уровень достоверности доказательств 2).

Комментарии. Интраоперационную санацию брюшной полости проводят путём её промывания различными растворами, либо простой аспирации перитонеального экссудата в соответствии с внутренним протоколом клиники. Несмотря на отсутствие убедительных преимуществ по результатам исследований, включая систематические обзоры и метаанализы последних лет, большинство исследователей склоняются к отказу от промывания брюшной полости и проводят интраоперационную санацию путём аспирации гнойного выпота [11, 15, 21, 17, 56, 72, 86–89]. В отношении дренирования брюшной полости, на основании последних исследований, также не получено преимуществ [21, 90–96]. В рекомендациях WSES 2020 предлагается при лапароскопической аппендэктомии выполнять только аспирацию выпота и не использовать дренаж при осложнённом аппендиците [21].

3.3. Послеоперационное ведение

- Не рекомендуется пациентам с неосложнённым аппендицитом назначать антибактериальные препараты системного действия в послеоперационном периоде [11, 17, 21, 62].

Уровень убедительности рекомендаций В (уровень достоверности доказательств 3).

Комментарии. При неосложнённом остром аппендиците проведение послеоперационной антибактериальной терапии нецелесообразно [21]. При неосложнённом аппендиците описана равная частота инфекционных осложнений в группах пациентов, получавших и не получавших антибактериальную терапию [62]. Периоперационная антибактериальная профилактика должна ограничиваться 72 часами. Симптоматически может быть назначено обезболивание нестероидными противовоспалительными препаратами, при отсутствии стула — выполнена очистительная клизма.

- Рекомендуется всем пациентам с осложнённым аппендицитом после выполнения хирургического лечения проведение интенсивной терапии [3, 5, 15, 17, 22, 33, 34, 56].

Уровень убедительности рекомендаций С (уровень достоверности доказательств 5).

Комментарии. Развитие осложнений (аппендикулярный абсцесс, аппендикулярный перитонит, синдром кишечной недостаточности) запускает каскад многообразных патологических процессов с развитием органной дисфункции, сепсиса и синдрома полиорганной недостаточности (СПОН). Критическое состояние пациента, как и угроза его развития, объясняют необходимость проведения интенсивной терапии

и многопараметрического мониторинга состояния пациента. Основными направлениями интенсивной терапии являются коррекция водно-электролитных и метаболических нарушений, обезбоживание, антибактериальная терапия, ранняя нутритивная терапия, нормализация функции желудочно-кишечного тракта.

Для обезбоживания в послеоперационном периоде используют опиоидные анальгетики (Морфин**, Тригеперидин**, Трамадол**), Метамизол натрия (АТХ: N02B), Парацетамол (АТХ: N02BE), нестероидные

противовоспалительные и противоревматические препараты (АТХ: M01A) (Ибупрофен** и др.), эпидуральную анальгезию [33, 34] (табл. 1).

- Рекомендуется всем пациентам после хирургического лечения осложнённого аппендицита назначать инфузионную терапию с целью коррекции метаболических и водно-электролитных нарушений [2–11, 17, 22, 33, 34].

Уровень убедительности рекомендаций С (уровень достоверности доказательств 5).

Таблица 1. Лекарственные препараты для обезбоживания

Table 1. Medications for pain relief

Анальгетик	Метод введения	Доза	Возраст
Морфин**	Внутримышечно (в/м), внутривенно (в/в), подкожно	По 0,05–0,2 мг/кг в/м или подкожно через 4–6 ч не более 15 мг/сут; 0,05–0,1 мг/кг в/в через 4–6 ч	Все возрастные группы
Тригеперидин**	в/м, в/в, подкожно	3–10 мг через 4–6 ч	Старше 2 лет
Трамадол**	в/м, в/в, подкожно	Дети 1–12 лет: по 1–2 мг/кг через 4–6 ч, суточная доза не более 8 мг/кг. Дети старше 12 лет: по 50–100 мг через 6 ч, не более 400 мг/сут	Старше 1 года
Парацетамол**	в/в, внутрь, ректально (свечи)	Суппозитории: детям старше 1 мес по 10–15 мг/кг 1–4 раза/сут. Таблетки для детей старше 12 лет: по 500 мг – 1 г (1–2 таблетки) до 4 раз/сут, если необходимо. Детям старше 6 лет дозу рассчитывают исходя из массы тела ребёнка: максимальная разовая доза — 15 мг/кг массы тела (1/2–1 таблетка) 4 раза/сут, максимальная суточная доза 60 мг/кг массы тела (4 таблетки). В/в инфузия: детям старше 1 мес: ≤10 кг: 7,5 мг/кг, т.е. 0,75 мл/кг до 4 раз/сут через 4 ч, максимальная суточная доза не более 30 мг/кг; от >10 кг до ≤33 кг: 15 мг/кг, т.е. 1,5 мл/кг до 4 раз/сут через 4 ч, суточная доза ≤60 мг/кг, но не более 2 г; от >33 кг до ≤50 кг: 15 мг/кг, т.е. 1,5 мл/кг до 4 раз/сут через 4 ч, суточная доза ≤60 мг/кг, но не более 3 г; >50 кг: 1 г, т.е. 1 бутылка/контейнер (100 мл) до 4 раз/сут через 4 ч, не более 4 г в сут	
Метамизол натрия	в/м, в/в	Дети 3–11 мес (5–8 кг): 0,1–0,2 мл (50–100 мг). Только внутримышечно. Дети от 1 года до 3 лет (около 9–15 кг): 0,2–0,5 мл (100–250 мг). Дети 4–6 лет (около 16–23 кг): 0,3–0,8 мл (150–400 мг). Дети 7–9 лет (около 24–30 кг): 0,4–1,0 мл (200–500 мг). Дети 10–12 лет (около 31–45 кг): 0,5–1,0 мл (250–500 мг). Дети 13–14 лет (около 46–53 кг): 0,8–1,8 мл (400–900 мг).	
Ибупрофен**	внутри	Суспензия для детей от 3 мес до 12 лет: максимальная суточная доза не должна превышать 30 мг/кг массы тела ребёнка с интервалами между приёмами препарата 6–8 ч. Дети в возрасте 3–6 месяцев (вес ребёнка от 5 до 7,6 кг): по 2,5 мл (50 мг) до 3 раз в течение 24 ч, не более 7,5 мл (150 мг) в сут. Дети в возрасте 6–12 мес (вес ребёнка 7,7–9 кг): по 2,5 мл (50 мг) до 3–4 раз в течение 24 ч, не более 10 мл (200 мг) в сут. Дети в возрасте 1 года – 3 лет (вес ребёнка 10–16 кг): по 5,0 мл (100 мг) до 3 раз в течение 24 ч, не более 15 мл (300 мг) в сут. Дети в возрасте 4–6 лет (вес ребёнка 17–20 кг): по 7,5 мл (150 мг) до 3 раз в течение 24 ч, не более 22,5 мл (450 мг) в сут. Дети в возрасте 7–9 лет (вес ребёнка 21–30 кг): по 10 мл (200 мг) до 3 раз в течение 24 ч, не более 30 мл (600 мг) в сут. Дети в возрасте 10–12 лет (вес ребёнка 31–40 кг): по 15 мл (300 мг) до 3 раз в течение 24 ч, не более 45 мл (900 мг) в сут. Таблетки для детей от 6 лет: дети старше 12 лет внутрь по 200 мг (по 1 таблетке) до 3–4 раз/сут; дети от 6 до 12 лет по 200 мг (по 1 таблетке) до 3–4 раз в день. Максимальная суточная доза для детей в возрасте от 6 до 9 лет (20–30 кг) — 600 мг (3 таблетки), от 10 до 12 лет (31–40 кг) — 800 мг (4 таблетки), от 13 до 18 лет — 800–1200 мг (4–6 таблеток)	

Комментарии. Программа инфузионной терапии включает растворы электролитов, кровезаменители и перфузионные растворы (B05) по показаниям.

- Рекомендуется всем пациентам после аппендэктомии по поводу осложнённого аппендицита проведение курса антибактериальных препаратов системного действия (препараты первой линии: пенициллины в комбинации с ингибиторами бета-лактамаз [АТХ: Комбинации пенициллинов, включая ингибиторы бета-лактамаз (J01CR) или цефалоспорины второго/третьего поколения (J01DC, J01DD) в комбинации с метронидазолом** (J01XD01)] для лечения интраабдоминального инфекционного процесса, предотвращения и лечения послеоперационных инфекционных осложнений [3–11, 17, 21, 22, 33, 34, 63–67].

Уровень убедительности рекомендации С (уровень достоверности доказательств 5).

Комментарии. Для эмпирической стартовой терапии используют защищённые пенициллины или цефалоспорины 2–4-го поколения в комбинации с метронидазолом. При тотальном перитоните с развитием сепсиса целесообразно назначать деэскалационную схему антибактериальных препаратов системного действия (карбопенемы в комбинации с гликопептидами). Примерный курс антибактериальной терапии при неосложнённом течении послеоперационного периода составляет 5–7 дней. Отмену антибактериальной терапии проводят при отсутствии послеоперационных осложнений клинически и по данным УЗИ, нормализации температуры тела и показателей лабораторных исследований (уровень Ле и С-реактивного белка). Смену антибактериального препарата проводят при развитии послеоперационных осложнений (интраабдоминальный абсцесс, сепсис, нагноение раны) в соответствии с данными бактериологического исследования перитонеального экссудата и микробиологического мониторинга в послеоперационном периоде (гнойный очаг, кровь, слизистые оболочки пациента).

- Рекомендуется всем пациентам после хирургического лечения аппендикулярного перитонита с развитием синдрома кишечной недостаточности проводить эпидуральную анестезию с целью обезболивания, нормализации функции кишечника и улучшения репаративных процессов при технической возможности (специалист, расходники) выполнения манипуляции [5, 17, 98–100].

Уровень убедительности рекомендаций С (уровень достоверности доказательств 5).

- Рекомендуется всем пациентам после хирургического лечения аппендикулярного перитонита проводить курс гипербарической оксигенации (гипербарическая оксигенация при заболеваниях толстой кишки) для нормализации функции кишечника и улучшения

репаративных процессов при технической возможности проведения процедуры [17, 101, 102].

Уровень убедительности рекомендаций С (уровень достоверности доказательств 5).

- Рекомендуется пациентам после хирургического лечения осложнённого аппендицита назначать парентеральное питание для поддержания трофологического статуса [17, 33, 103–106].

Уровень убедительности рекомендаций С (уровень достоверности доказательств 5).

Комментарии. Препараты парентерального питания (B05BA) назначают, как правило, с первых суток послеоперационного периода после купирования шоковых реакций и стабилизации гемодинамики пациента до момента перехода на энтеральное питание в объёме физиологической потребности и восстановления белкового пула.

- Рекомендуется всем пациентам после хирургического лечения осложнённого аппендицита с развитием синдрома кишечной недостаточности II–III степени проводить раннюю энтеральную зондовую терапию (энтеральное питание) с целью восстановления функции желудочно-кишечного тракта и предотвращения бактериальной транслокации [17, 33, 107, 108].

Уровень убедительности рекомендаций С (уровень достоверности доказательств 5).

Комментарии. Основными этапами ранней энтеральной терапии являются декомпрессия верхних отделов желудочно-кишечного тракта (желудок, начальные отделы тощей кишки) назогастральным (установка назогастрального зонда) или двухпросветным назоинтестинальным зондом [установка назоинтестинального зонда (157910 Зонд назоэнтеральный)] и введение в желудок и/или тонкую кишку изотонического солевого электролитного раствора [например, специализированного пищевого продукта диетического лечебного питания «Набор для приготовления специализированного пищевого продукта диетического лечебного питания (энтерального питания) напиток «СЭР» (солевой энтеральный раствор)»] с постепенным переходом на специальные питательные смеси (олигомерные, полимерные — специализированный продукт энтерального питания детей, жидкая полноценная сбалансированная смесь на основе гидролизованных сывороточных белков) по мере восстановления функции желудочно-кишечного тракта. В качестве солевого электролитного раствора может быть использован СЭР (солевой энтеральный раствор). СЭР для проведения энтеральных инфузий включает натрия хлорид**, натрия ацетат, калия хлорид**, натрия фосфат, магния сульфат**, кальция хлорид и воду. Солевой электролитный раствор может дополнительно содержать пектин, инулин и глутамин, а также лимонную кислоту в качестве стабилизатора. СЭР позволяет эффективно регулировать водно-электролитный баланс

макроэлементов при проведении энтеральных инфузий, а также в значительной мере снижает уровень эндотоксикации и способствует восстановлению кишечного барьера.

- Рекомендуется пациентам после хирургического лечения острого аппендицита назначать диету с механическим и химическим щажением с последующим переходом на общевозрастную диету с целью профилактики нарушений функции желудочно-кишечного тракта [3–9].

Уровень убедительности рекомендаций С (уровень достоверности доказательств 5).

Комментарии. При сохранённой функции желудочно-кишечного тракта с первых послеоперационных суток назначают хирургическую диету. Переход на общевозрастную диету осуществляют, как правило, к третьим послеоперационным суткам. При развитии послеоперационного синдрома кишечной недостаточности пациенты нуждаются в проведении ранней энтеральной зондовой терапии с последующим переходом на щадящий стол. Переход на общевозрастную диету осуществляют в более поздние сроки (через 7–10 дней) по мере восстановления функции желудочно-кишечного тракта.

4. МЕДИЦИНСКАЯ РЕАБИЛИТАЦИЯ, МЕДИЦИНСКИЕ ПОКАЗАНИЯ И ПРОТИВОПОКАЗАНИЯ К ПРИМЕНЕНИЮ МЕТОДОВ РЕАБИЛИТАЦИИ

- Рекомендуется всем пациентам после хирургического лечения осложнённого аппендицита выполнить осмотр (консультацию) врачом-физиотерапевтом и врачом по лечебной физкультуре для определения программы ранней медицинской реабилитации [3–9, 109].

Уровень убедительности рекомендаций С (уровень достоверности доказательств 5).

Комментарии. В послеоперационном периоде показано проведение лечебной физкультуры (дыхательные упражнения дренирующие; лечебная физкультура при заболеваниях толстой кишки), массажа (общий массаж медицинский) для профилактики послеоперационных осложнений. Выбор физиолечения зависит от вида и объёма хирургического вмешательства и от течения послеоперационного периода. Для улучшения репаративных процессов и профилактики послеоперационных инфекционных осложнений применяют ДМВ-терапию (воздействие электромагнитным излучением дециметрового диапазона), магнитотерапию (общая магнитотерапия), лазеротерапию (низкоинтенсивная лазеротерапия — внутривенное облучение крови); для нормализации моторики кишечника — электростимуляцию желудочно-кишечного тракта.

5. ПРОФИЛАКТИКА И ДИСПАНСЕРНОЕ НАБЛЮДЕНИЕ, МЕДИЦИНСКИЕ ПОКАЗАНИЯ И ПРОТИВОПОКАЗАНИЯ К ПРИМЕНЕНИЮ МЕТОДОВ ПРОФИЛАКТИКИ

- Рекомендуется освобождать всех пациентов после хирургического и консервативного лечения острого аппендицита от повышенных физических нагрузок на срок от 1 до 3 месяцев в зависимости от объёма хирургического вмешательства и течения послеоперационного периода с целью обеспечения гладкого течения восстановительного периода после заболевания [2–10].

Уровень убедительности рекомендаций С (уровень достоверности доказательств 5).

- Рекомендуется всем детям после успешного консервативного лечения аппендикулярного инфильтрата и дренирования периаппендикулярного абсцесса амбулаторное наблюдение детским хирургом до выполнения аппендэктомии (в течение 3–6 месяцев) с целью мониторинга состояния пациента и исключения рецидива заболевания [3–10].

Уровень убедительности рекомендаций С (уровень достоверности доказательств 5).

- Рекомендуется детям с осложнённым течением послеоперационного периода (лапаростомическое ведение брюшной полости, повторные оперативные вмешательства, сепсис) консультация врача-физиотерапевта и врача по лечебной физкультуре для определения индивидуальной программы реабилитации [109].

Уровень убедительности рекомендаций С (уровень достоверности доказательств 5).

6. ОРГАНИЗАЦИЯ МЕДИЦИНСКОЙ ПОМОЩИ

Показания для госпитализации в медицинскую организацию: при подозрении на острый аппендицит показана госпитализация в экстренном порядке в детский хирургический стационар.

Показания к выписке пациента из медицинской организации:

- общее состояние ребёнка удовлетворительное;
- отсутствие жалоб;
- отсутствие изменений при физикальном и лабораторном обследовании;
- отсутствие осложнений по данным УЗИ брюшной полости (комплексное УЗИ внутренних органов).

Рекомендуемые сроки госпитализации:

- неосложнённый аппендицит — 5–7 суток;
- осложнённый аппендицит — 7–14 суток.

7. ДОПОЛНИТЕЛЬНАЯ ИНФОРМАЦИЯ (В ТОМ ЧИСЛЕ ФАКТОРЫ, ВЛИЯЮЩИЕ НА ИСХОД ЗАБОЛЕВАНИЯ ИЛИ СОСТОЯНИЯ) (см. табл. 2)

Нет.

Таблица 2. Факторы, влияющие на исход заболевания или состояния

Table 2. Factors influencing the outcome of a disease or condition

№	Критерии качества	Оценка выполнена
1	Выполнен осмотр врачом — детским хирургом в хирургическом отделении не позднее 2 ч после госпитализации	Да/нет
2	Выполнено лабораторное обследование при поступлении: общий (клинический) анализ крови, общий (клинический) анализ мочи	Да/нет
3	Выполнено исследование кислотно-основного состояния и газов крови при оценке состояния пациента как тяжёлого	Да/нет
4	Проведена предоперационная подготовка при клинико-лабораторной картине осложнённого аппендицита при оценке состояния ребёнка как тяжёлого	Да/нет
5	Выполнена антибактериальная профилактика антибактериальными препаратами системного действия перед хирургическим вмешательством	Да/нет
6	Выполнено хирургическое лечение острого аппендицита не позднее 6 ч после установки показаний к хирургическому лечению	Да/нет
7	Выполнено патологоанатомическое исследование препарата червеобразного отростка, при выполнении резекции сальника — патологоанатомическое исследование биопсийного (операционного) материала сальника	Да/нет
8	После хирургического лечения осложнённого аппендицита назначены антибактериальные препараты широкого спектра действия (АТХ — антибактериальные препараты системного действия)	Да/нет
9	Назначены антибактериальные препараты широкого спектра действия (АТХ — антибактериальные препараты системного действия) для консервативного лечения аппендикулярного инфильтрата	Да/нет

ДОПОЛНИТЕЛЬНАЯ ИНФОРМАЦИЯ

Вклад авторов. О.В. Карасева — координация работы рабочей группы, написание текста, согласование, редактирование; М.А. Аксельров, В.Г. Баиров, Н.К. Барова, М.А. Барская, А.В. Брянцев, Д.Е. Голиков, М.А. Голованев, А.Л. Горелик, И.П. Журило, Д.А. Морозов, А.Е. Наливкин, И.В. Поддубный, А.Ю. Разумовский, В.Г. Сварич, А.Н. Смирнов, Ю.Ю. Соколов, А.В. Тимофеева, Н.А. Цап — редактирование. Все авторы одобрили рукопись (версию для публикации), а также согласились нести ответственность за все аспекты работы, гарантируя надлежащее рассмотрение и решение вопросов, связанных с точностью и добросовестностью любой её части.

Источники финансирования. Отсутствуют.

Раскрытие интересов. Авторы заявляют об отсутствии отношений, деятельности и интересов за последние три года, связанных с третьими лицами (коммерческими и некоммерческими), интересы которых могут быть затронуты содержанием статьи.

Доступ к данным. Редакционная политика в отношении совместного использования данных к настоящей работе неприменима, данные могут быть опубликованы в открытом доступе.

Генеративный искусственный интеллект. При создании настоящей статьи технологии генеративного искусственного интеллекта не использовали.

Рассмотрение и рецензирование. Настоящая работа подана в журнал в инициативном порядке и рассмотрена по обычной процедуре.

ADDITIONAL INFORMATION

Author contributions: O.V. Karaseva, coordination of the work of the working group, manuscript writing, editing; M.A. Axelrov, V.G. Bairov, N.K. Barova, M.A. Barskaya, A.V. Bryantsev, D.E. Golikov, M.A. Golovanev, A.L. Gorelik, I.P. Zhurilo, D.A. Morozov, A.E. Nalivkin, I.V. Poddoubnyi, A.Yu. Razumovskiy, V.G. Svarich, A.N. Smirnov, Yu.Yu. Sokolov, A.V. Timofeeva, N.A. Tsap, editing. Thereby, all authors provided approval of the version to be published and agree to be accountable for all aspects of the work in ensuring that questions related to the accuracy or integrity of any part of the work are appropriately investigated and resolved.

Funding source: No funding.

Disclosure of interests: The authors declare that they have no known competing financial interests or personal relationships that could have appeared to influence the work reported in this paper.

Data availability statement: The editorial policy regarding data sharing does not apply to this work, data can be published as open access.

Generative AI: Generative AI technologies were not used for this article creation.

Provenance and peer-review: This paper was submitted to the journal on an initiative basis and reviewed according to the usual procedure. Two external reviewers and the scientific editor of the publication participated in the review.

Приложение А2. Методология разработки клинических рекомендаций

Целевая аудитория данных клинических рекомендаций:

- врачи — детские хирурги стационаров и амбулаторного звена;
- врачи-хирурги, оказывающие экстренную медицинскую помощь детям;
- врачи-педиатры;
- врачи — анестезиологи-реаниматологи;
- преподаватели медицинских образовательных учреждений;
- студенты, ординаторы, аспиранты, слушатели курсов повышения квалификации.

Таблица 1. Шкала оценки уровней достоверности доказательств (УДД) для методов диагностики (диагностических вмешательств)

УДД	Расшифровка
1	Систематические обзоры исследований с контролем референсным методом или систематический обзор рандомизированных клинических исследований (РКИ) с применением метаанализа
2	Отдельные исследования с контролем референсным методом или отдельные РКИ и систематические обзоры исследований любого дизайна, за исключением РКИ, с применением метаанализа
3	Исследования без последовательного контроля референсным методом или исследования с референсным методом, не являющимся независимым от исследуемого метода, или нерандомизированные сравнительные исследования, в том числе когортные исследования
4	Несравнительные исследования, описание клинического случая
5	Имеется лишь обоснование механизма действия или мнение экспертов

Таблица 2. Шкала оценки уровней достоверности доказательств (УДД) для методов профилактики, лечения и реабилитации (профилактических, лечебных, реабилитационных вмешательств)

УДД	Расшифровка
1	Систематический обзор рандомизированных клинических исследований (РКИ) с применением метаанализа
2	Отдельные РКИ и систематические обзоры исследований любого дизайна, за исключением РКИ, с применением метаанализа
3	Нерандомизированные сравнительные исследования, в т.ч. когортные исследования
4	Несравнительные исследования, описание клинического случая или серии случаев, исследования «случай-контроль»
5	Имеется лишь обоснование механизма действия вмешательства (доклинические исследования) или мнение экспертов

Таблица 3. Шкала оценки уровней убедительности рекомендаций (УУР) для методов профилактики, диагностики, лечения и реабилитации (профилактических, диагностических, лечебных, реабилитационных вмешательств)

УУР	Расшифровка
A	Сильная рекомендация (все рассматриваемые критерии эффективности (исходы) являются важными, все исследования имеют высокое или удовлетворительное методологическое качество, их выводы по интересующим исходам являются согласованными)
B	Условная рекомендация (не все рассматриваемые критерии эффективности (исходы) являются важными, не все исследования имеют высокое или удовлетворительное методологическое качество и/или их выводы по интересующим исходам не являются согласованными)
C	Слабая рекомендация (отсутствие доказательств надлежащего качества (все рассматриваемые критерии эффективности (исходы) являются неважными, все исследования имеют низкое методологическое качество и их выводы по интересующим исходам не являются согласованными)

Порядок обновления клинических рекомендаций

Механизм обновления клинических рекомендаций предусматривает их систематическую актуализацию — не реже чем один раз в три года, а также при появлении новых данных с позиции доказательной медицины по вопросам диагностики, лечения, профилактики и реабилитации конкретных заболеваний, наличии обоснованных дополнений/замечаний к ранее утверждённым клиническим рекомендациям, но не чаще 1 раза в 6 месяцев.

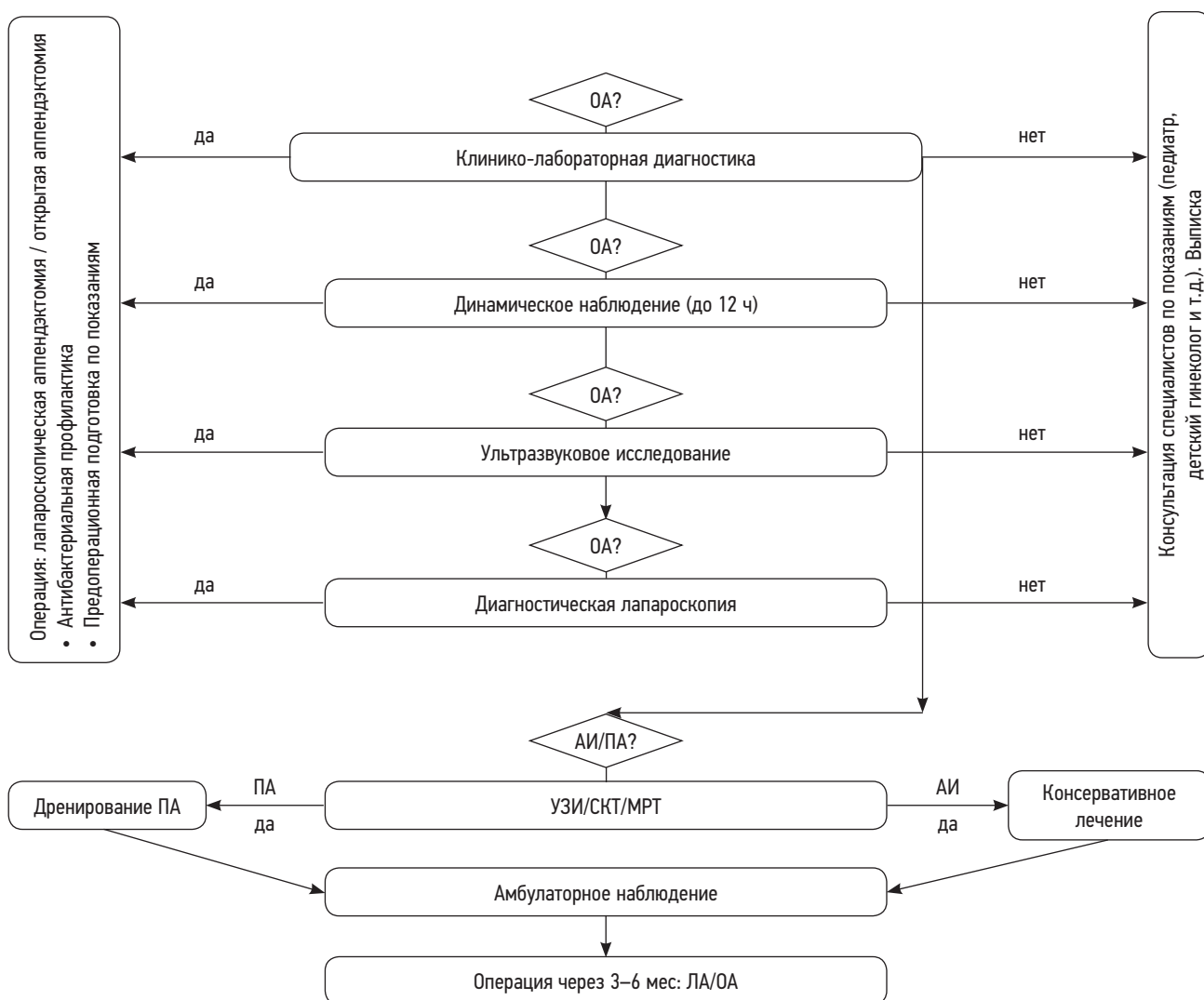
Приложение А3. Справочные материалы, включая соответствие показаний к применению и противопоказаний, способов применения и доз лекарственных препаратов, инструкции по применению лекарственного препарата

Приказ Министерства здравоохранения Российской Федерации от 31 октября 2012 г. № 562н «Об утверждении Порядка оказания медицинской помощи по профилю «детская хирургия»».

Приказ Министерства здравоохранения Российской Федерации от 10 мая 2017 г. № 203н «Об утверждении критериев оценки качества медицинской помощи».

Приказ Министерства здравоохранения Российской Федерации от 20 октября 2020 г. № 1134н «Об утверждении порядка медицинского обследования реципиента, проведения проб на индивидуальную совместимость, включая биологическую пробу, при трансфузии донорской крови и (или) ее компонентов».

Приложение Б. Алгоритм действий врача в стационаре



Примечание. OA — острый аппендицит; AI — аппендикулярный инфильтрат; ПА — периаппендикулярный абсцесс; ЛА/OA — лапароскопическая/открытая аппендэктомия; УЗИ — ультразвуковое исследование; СКТ — спиральная компьютерная томография; МРТ — магнитно-резонансная томография.

Приложение В. Информация для пациента

Острый аппендицит — хирургическое заболевание, при котором несвоевременное оказание медицинской помощи может привести к развитию тяжёлых осложнений и даже летальному исходу. Пациент и родители должны знать, что при появлении острой боли в животе нельзя заниматься самолечением, а необходимо срочно обратиться за медицинской помощью в медицинское учреждение или вызвать скорую помощь.

Приложение Г1–ГН. Шкалы оценки, опросники и другие оценочные инструменты состояния пациента, приведённые в клинических рекомендациях

1. Название на русском языке: Шкала Альварато.

Назначение: прогнозирует вероятность диагноза «острый аппендицит».

Оригинальное название: Alvarado score.

Источник (официальный сайт разработчиков, публикация с валидацией): Alvarado A. A practical score for the early diagnosis of acute appendicitis. *Ann Emerg Med.* 1986;15(5):557–564.

Тип (подчеркнуть): шкала
индекс
опросник
другое (уточнить): _____.

Содержание (шаблон):

Критерии	Баллы
Рвота	1
Потеря аппетита	1
Симптом Кохера	1
Температура	>37,5°C
Симптом Щеткина	1
Мышечный дефанс	2
Нейтрофилия	>70%
Ле	>10

Ключ (интерпретация): 0–4 — маловероятно; 5–6 — возможно; 7–8 — вероятно; >9 — очень вероятно.

Пояснения: нет.

2. Название на русском языке: Педиатрическая шкала аппендицита.

Оригинальное название: Pediatric appendicitis score (PAS).

Источник (официальный сайт разработчиков, публикация с валидацией): Samuel M. Pediatric appendicitis score. *J Pediatr Surg.* 2002;37(6):877–881. doi: 10.1053/jpsu.2002.32893. PMID: 12037754.

Тип (подчеркнуть): шкала
индекс
опросник
другое (уточнить): _____.

Назначение: прогнозирует вероятность диагноза «острый аппендицит».

Содержание (шаблон):

Критерии	Баллы
Рвота	1
Потеря аппетита	1
Боль при кашле/прыжках/перкуссии	2
Температура	>38°C
Мышечный дефанс	2
Нейтрофилия	>75%
Ле	>10

Ключ (интерпретация): <5 — маловероятно; 5 — возможно; >6 — вероятно.

Пояснения: для пациентов 3–18 лет.

3. Название на русском языке: Шкала воспалительного ответа при аппендиците.**Оригинальное название:** Appendicitis Inflammatory Response score (AIR).**Источник (официальный сайт разработчиков, публикация с валидацией):** Andersson M, Andersson R.E. The appendicitis inflammatory response score: a tool for the diagnosis of acute appendicitis that outperforms the Alvarado score. *World J Surg.* 2008;32(8):1843–1849. doi: 10.1007/s00268-008-9649-y Erratum in: *World J Surg.* 2012;36(9):2269–2270.**Тип (подчеркнуть):** шкала
индекс
опросник
другое (уточнить): _____.**Назначение:** прогнозирует вероятность диагноза «острый аппендицит».**Содержание (шаблон):**

Критерии	Баллы	
Рвота	1	
Симптом Кохера	1	
Температура	>38,5°C	
Симптом Щеткина	слабый	1
	средний	2
	сильный	3
Нейтрофилия	70–84%	1
	>85%	2
Ле	10–14,9	1
	>15	2
С-реактивный белок (mg/mL)	10–49	1
	>50	2

Ключ (интерпретация): 0–4 — низкая вероятность; 5–8 — средняя; 9–12 — высокая.**Пояснения:** используется у педиатрических или взрослых пациентов с подозрением на аппендицит (большая внешняя валидационная когорта включала в себя возраст от 2 до 96 лет).**СПИСОК ЛИТЕРАТУРЫ | REFERENCES**

- Kolesov VI. *Acute appendicitis*. Leningrad: Medgiz; 1959. 290 p. (In Russ.)
- Schülin S, Schlichting N, Blod C, et al. The intra- and extraluminal appendiceal microbiome in pediatric patients: a comparative study. *Medicine (Baltimore)*. 2017;96(52):e9518. doi: 10.1097/MD.0000000000009518
- Averyanova YuV, Akinshina AD, Aliev MD, et al. *Pediatric surgery: national guidelines*. Razumovsky AY, editor. 2nd ed., revised and updated. Moscow: GEOTAR-Media; 2021. 1280 p. (In Russ.) doi: 10.33029/9704-5785-6-PSNR-2021-2-1-1280 EDN: CYXTIN
- Lotfollahzadeh S, Lopez RA, Deppen JG. Appendicitis. 2024 Feb 12. In: *Stat Pearls* [Internet]. Treasure Island (FL): Stat Pearls Publishing; 2025.
- Bairov GA. *Emergency surgery for children: a guide for doctors*. Saint Petersburg: Peter Press; 1997. P. 165–188. (In Russ.)
- Isakov YuF, Stepanov EA, Krasovskaya TV. *Abdominal surgery in children*. Moscow: Meditsina; 1988. 415 p. (In Russ.)
- Ashcraft KU, Holder TM. *Pediatric surgery*. In 3 volumes. Vol. 2. Saint Petersburg: Pit-Tal; 1997. P. 93–97. (In Russ.)
- Gadiparthi R, Waseem M. Pediatric appendicitis. 2023 Jul 3. In: *StatPearls* [Internet]. Treasure Island (FL): StatPearls Publishing; 2025 Jan.
- Mortell AE, Coyle D. Appendicitis. In: Puri P, editor. *Pediatric surgery*. Springer, Berlin, Heidelberg; 2021. doi: 10.1007/978-3-662-43559-5_105
- Loux TJ. Appendicitis. In: Coppola CP, Kennedy AP, editors. *Pediatric surgery*. Springer, Cham; 2022. doi: 10.1007/978-3-030-96542-6_56
- Gorter RR, Eker HH, Gorter-Stam MA, et al. Diagnosis and management of acute appendicitis. EAES consensus development conference 2015. *Surg Endosc*. 2016;30(11):4668–4690. doi: 10.1007/s00464-016-5245-7
- Anderson JE, Bickler SW, Chang DC, Talamini MA. Examining a common disease with unknown etiology: trends in epidemiology and surgical management of appendicitis in California, 1995–2009. *World J Surg.* 2012;36(12):2787–2794. doi: 10.1007/s00268-012-1749-z
- He R, Lai J, Jiang Q, Li J. The incidence and temporal trend of appendicitis in children: an analysis from the Global Burden of Disease Study 2021. *J Gastrointest Surg.* 2025;29(2):101935. doi: 10.1016/j.gassur.2024.101935
- Barnes E, Hayes R, Halpin SL, Nasim S. Sensitivity and specificity of surgeons' intra-operative diagnosis of appendicitis. A systematic review and meta-analysis. *Surgeon.* 2025;23(2):e63–e70. doi: 10.1016/j.surge.2024.10.006
- Doletsky SYa, Shchitinin VE, Arapova AV. *Complicated appendicitis in children*. Leningrad: Meditsina; 1982. 189 p. (In Russ.)
- Roshal LM, Karaseva OV. To the classification of acute appendicitis and its complications. *Russian pediatric journal.* 2006;(2):34–37. EDN: RUZQBZ
- Karaseva OV, Utkina KE, Gorelik AL, et al. Appendicular peritonitis in children: an efficient surgical approach and intensive care. *Russian Journal of Pediatric Surgery.* 2020;24(2):62–70. doi: 10.18821/1560-9510-2020-24-2-62-70 EDN: ENQVKC
- Sokolov YuYu, Korovin SA. Version of the classification acute appendicitis and peritonitis in children. *Russian journal of pediatric surgery, anesthesia and intensive care.* 2013;3(1):28–31. EDN: PZVTQX
- Davydovsky IV. *General human pathology*. 2nd ed., revised and updated. Moscow: Meditsina; 1969. 612 p. (In Russ.)
- Abrikosov AI. Acute appendicitis. In book: *Guide to pathological anatomy*. Part 2. Moscow: Meditsina; 1957. P. 108–446. (In Russ.)
- Di Saverio S, Podda M, de Simone B, et al. Diagnosis and treatment of acute appendicitis: 2020 update of the WSES Jerusalem guidelines. *World J Emerg Surg.* 2020;15(1):27. doi: 10.1186/s13017-020-00306-3

22. Gelfrand BR, Filimonov MI, Burnevich SZ. Abdominal sepsis. *Russkii meditsinskii zhurnal*. 1998;(11):3. (In Russ.)
23. Vranx S, van de Sande J, Vanclooster P, et al. Burkitt lymphoma mimicking an acute appendicitis in a 17-year-old boy: a case report. *Acta Chir Belg*. 2015;115(4):306–309. doi: 10.1080/00015458.2015.1168117
24. Paran M, Dreznik Y, Totah M, et al. Diagnostic challenges of acute appendicitis in preschool children: a comprehensive case-control study. *J Paediatr Child Health*. 2025;61(3):369–375. doi: 10.1111/jpc.16748
25. Andersson M, Andersson R.E. The appendicitis inflammatory response score: a tool for the diagnosis of acute appendicitis that outperforms the Alvarado score. *World J Surg*. 2008;32(8):1843–1849. doi: 10.1007/s00268-008-9649-y Erratum in: *World J Surg*. 2012;36(9):2269–2270.
26. Alvarado A. A practical score for the early diagnosis of acute appendicitis. *Ann Emerg Med*. 1986;15(5):557–564.
27. Samuel M. Pediatric appendicitis score. *J Pediatr Surg*. 2002;37(6):877–881. doi: 10.1053/jpsu.2002.32893
28. Börner N, Kappenberger AS, Weber S, et al. The acute abdomen: structured diagnosis and treatment. *Dtsch Arztebl Int*. 2025;(Forthcoming):arztebl.m2025.0019. doi: 10.3238/arztebl.m2025.0019
29. Kosloske AM, Love CL, Rohrer JE, et al. The diagnosis of appendicitis in children: outcomes of a strategy based on pediatric surgical evaluation. *Pediatrics*. 2004;113(1 Pt 1):29–34. doi: 10.1542/peds.113.1.29
30. Tan QL, Tang Q, Chen XQ, et al. Acute abdominal pain as the initial presenting symptom of pediatric Burkitt lymphoma: a case report and literature review. *Medicine (Baltimore)*. 2025;104(8):e41600. doi: 10.1097/MD.00000000000041600
31. Tang G, Zhang L, Xia L, et al. Preoperative in-hospital delay increases postoperative morbidity and mortality in patients with acute appendicitis: a meta-analysis. *Int J Surg*. 2025;111(1):1275–1284. doi: 10.1097/JS9.0000000000001938
32. Cameron DB, Williams R, Geng Y, et al. Time to appendectomy for acute appendicitis: a systematic review. *J Pediatric Surg*. 2018;53(3):396–405. doi: 10.1016/j.jpedsurg.2017.11.042
33. Aizenberg VL, Amcheslavsky VG, Bykov MV, et al. *Emergency care and intensive care in pediatrics*. Lazarev VV, editor. Moscow: MEDpress-inform; 2014. 568 p. (In Russ.)
34. Stepanenko SM, Afukov II, Zilbert EV, et al. *Anesthesiology, intensive care and intensive care in children*: textbook. Stepanenko SM, editor. Moscow: GEOTAR-Media; 2016. 240 p. (In Russ.) EDN: WBYPKR
35. Al-Ajerami Y. Sensitivity and specificity of ultrasound in the diagnosis of acute appendicitis. *East Mediterr Health J*. 2012;18(1):66–69. doi: 10.26719/2012.18.1.66
36. El-Gohary Y, Molina M, Chang J, et al. The use of computed tomography versus clinical acumen in diagnosing appendicitis in children: a two-institution international study. *J Pediatr Surg*. 2021;56(8):1356–1361. doi: 10.1016/j.jpedsurg.2020.09.061
37. Badlis M, Amari K, Alkheshi M, et al. Ultrasound and computed tomography in differentiating between simple and complicated appendicitis in pediatric patients. *Pediatr Surg Int*. 2024;40(1):299. doi: 10.1007/s00383-024-05880-0
38. Lu K, Zhong F, Miao J, et al. Assessment of diagnostic value of ultrasound and multi-slice spiral computed tomography in acute appendicitis: a retrospective study. *Abdom Radiol (NY)*. 2025;50(3):1117–1122. doi: 10.1007/s00261-024-04584-2
39. Benabbas R, Hanna M, Shah J, Sinert R. Diagnostic accuracy of history, physical examination, laboratory tests, and point-of-care ultrasound for pediatric acute appendicitis in the emergency department: a systematic review and meta-analysis. *Acad Emerg Med*. 2017;24(5):523–551. doi: 10.1111/acem.13181
40. Doria AS. Optimizing the role of imaging in appendicitis. *Pediatr Radiol*. 2009;39(Suppl 2):144–148. doi: 10.1007/s00247-008-1105-5
41. Şimşek O, Şirolu S, Özkan İrmak Y, et al. Comparative study of imaging features in uncomplicated and complicated acute appendicitis. *Ulus Travma Acil Cerrahi Derg*. 2024;30(10):722–728. doi: 10.14744/ujtes.2024.50363
42. Barger RL, Nandalur KR. Diagnostic performance of magnetic resonance imaging in the detection of appendicitis in adults: a meta-analysis. *Acad Radiol*. 2010;17(10):1211–1216. doi: 10.1016/j.acra.2010.05.003
43. D'Souza N, Hicks G, Beable R, et al. Magnetic resonance imaging (MRI) for diagnosis of acute appendicitis. *Cochrane Database Syst Rev*. 2021;12(12):CD012028. doi: 10.1002/14651858.CD012028.pub2
44. Finkelson EI, Granikov OD, Petlakh VI, Blinnikov OI. Diagnostic and therapeutic laparoscopy in pediatric emergency surgery. In: *Abstracts of the All-Russian scientific and practical conference of surgeons Endoscopy in emergency surgery of abdominal organs*. Saratov; 1980. P. 96–99. (In Russ.)
45. Granikov OD, Petlakh VI. Therapeutic and diagnostic laparoscopy for primary peritonitis in children. In: *Scientific papers of the Central Institute of Advanced Medical Training: the collection of articles*. Moscow; 1982. P. 71. (In Russ.)
46. Roshal LM, Grannikov OD, Petlakh VI. Therapeutic laparoscopy in pediatric emergency surgery. *Pirogov Russian journal of surgery*. 1985;61(10):63–66. (In Russ.)
47. Dyakonova EYu, Razumovsky AYu, Alkhasov AB, et al. Laparoscopic surgeries in pediatric abdominal surgical emergencies. *Pediatric pharmacology*. 2018;15(1):9–19. doi: 10.15690/pf.v15i1.1839 EDN: YQDFWS
48. Dronov AF, Poddubny IV, Kotlovskiy VI. *Endoscopic surgery in children*. Isakov YuF, Dronov AF, editors. Moscow: GEOTAR-Media; 2002. 440 p. (In Russ.)
49. Gaitán HG, Reveiz L, Farquhar C, Elias VM. Laparoscopy for the management of acute lower abdominal pain in women of childbearing age. *Cochrane Database Syst Rev*. 2014;2014(5):CD007683. doi: 10.1002/14651858.CD007683.pub3
50. Zhou S, Cheng Y, Cheng N, et al. Early versus delayed appendectomy for appendiceal phlegmon or abscess. *Cochrane Database Syst Rev*. 2024;5(5):CD011670. doi: 10.1002/14651858.CD011670.pub3
51. Simillis C, Symeonides P, Shorthouse AJ, Tekkis PP. A meta-analysis comparing conservative treatment versus acute appendectomy for complicated appendicitis (abscess or phlegmon). *Surgery*. 2010;147(6):818–829. doi: 10.1016/j.surg.2009.11.013
52. Andersson RE, Petzold MG. Nonsurgical treatment of appendiceal abscess or phlegmon: a systematic review and meta-analysis. *Ann Surg*. 2007;246(5):741–748. doi: 10.1097/SLA.0b013e31811f3f9f
53. Darwazeh G, Cunningham SC, Kowdley GC. A systematic review of perforated appendicitis and phlegmon: interval appendectomy or wait-and-see? *Am Surg*. 2016;82(1):11–15.
54. Vargas HI, Averbok A, Stamos MJ. Appendiceal mass: conservative therapy followed by interval laparoscopic appendectomy. *Am Surg*. 1994;60(10):753–758.
55. Zhang HL, Bai YZ, Zhou X, Wang WL. Nonoperative management of appendiceal phlegmon or abscess with an appendicolith in children. *J Gastrointest Surg*. 2013;17(4):766–770. doi: 10.1007/s11605-013-2143-3
56. Razumovsky AY, Dronov AF, Smirnov AN, Golovanev MA. Acute appendicitis in children. *Russian journal of pediatric surgery, anesthesia and intensive care*. 2013;3(4):125–132. EDN: RAQFXO
57. Monti M, Agamennone M, Wong MC, et al. Role of conservative management of acute appendicitis in pediatric age: a monocentric experience. *Updates Surg*. 2025;77(4):1059–1066. doi: 10.1007/s13304-025-02136-x
58. Doleman B, Fannes S, Lund JN, et al. Appendectomy versus antibiotic treatment for acute appendicitis. *Cochrane Database Syst Rev*. 2024;4(4):CD015038. doi: 10.1002/14651858.CD015038.pub2
59. Kaminsky MN. Conservative treatment of acute appendicitis, 10 years late. *Far Eastern medical journal*. 2023;(1):12–21. doi: 10.35177/1994-5191-2023-1-2 EDN: FCBCSX
60. Wilms IM, de Hoog DE, de Visser DC, Janzing HM. Appendectomy versus antibiotic treatment for acute appendicitis. *Cochrane Database Syst Rev*. 2011;(11):CD008359. doi: 10.1002/14651858.CD008359.pub2 Update in: *Cochrane Database Syst Rev*. 2020;10(10):CD008359. doi: 10.1002/14651858.CD008359.pub3
61. Georgiou R, Eaton S, Stanton MP, et al. Efficacy and safety of nonoperative treatment for acute appendicitis: a meta-analysis. *Pediatrics*. 2017;139(3):e20163003. doi: 10.1542/peds.2016-3003
62. Andersen BR, Kallehave FL, Andersen HK. Antibiotics versus placebo for prevention of postoperative infection after appendectomy. *Cochrane Database Syst Rev*. 2005;2005(3):CD001439. doi: 10.1002/14651858.CD001439.pub2

63. Tarchini G, Liao KH, Solomkin JS. Antimicrobial stewardship in surgery: challenges and opportunities. *Clin Infect Dis*. 2017;64(suppl 2):S112–S114. doi: 10.1093/cid/cix087
64. Wakeman D, Livingston MH, Levatino E, et al. Reduction of surgical site infections in pediatric patients with complicated appendicitis: utilization of antibiotic stewardship principles and quality improvement methodology. *J Pediatr Surg*. 2022;57(1):63–73. doi: 10.1016/j.jpedsurg.2021.09.031
65. Laroche S, Voron T, Raimbert P, et al. Postoperative antibiotics after appendectomy for acute appendicitis: no evidence of benefit, even with intra-abdominal fluid. *Ann Surg*. 2025. doi: 10.1097/SLA.0000000000006693 EDN: UZKBHA
66. Gelfand BR, Burnevich SZ, Gelfand EB, Popov TV. Antibacterial therapy of intraabdominal surgical infections. *Pharmateca*. 2003;(1):68–73.
67. De Wijkerslooth EM, Boerma EG, van Rossem CC, et al.; APPIC Study Group. Two days versus five days of postoperative antibiotics for complex appendicitis: cost analysis of a randomized, noninferiority trial. *Ann Surg*. 2024;279(5):885–890. doi: 10.1097/SLA.0000000000006089
68. Horn CB, Coleoglou Centeno AA, Guerra JJ, et al. Drain failure in intraabdominal abscesses associated with appendicitis. *Surg Infect (Larchmt)*. 2018;19(3):321–325. doi: 10.1089/sur.2017.224
69. Gavrilidis P, de' Angelis N, Katsanos K, et al. Acute appendectomy or conservative treatment for complicated appendicitis (phlegmon or abscess)? A systematic review by updated traditional and cumulative meta-analysis. *J Clin Med Res*. 2019;11(1):56–64. doi: 10.14740/jocmr3672
70. Cheng Y, Xiong X, Lu J, et al. Early versus delayed appendectomy for appendiceal phlegmon or abscess. *Cochrane Database Syst Rev*. 2017;6(6):CD011670. doi: 10.1002/14651858.CD011670.pub2
71. Luo CC, Cheng KF, Huang CS, et al. Therapeutic effectiveness of percutaneous drainage and factors for performing an interval appendectomy in pediatric appendiceal abscess. *BMC Surg*. 2016;16(1):72. doi: 10.1186/s12893-016-0188-4
72. Karasyova OV, Kapustin VA, Bryantsev AV. Laparoscopic operations in children with appendicular peritonitis complicated by abscess formation. *Russian Journal of Pediatric Surgery*. 2005;(3):25–29. EDN: HSYVNL
73. Coccolini F, Roberts D, Ansaloni L, et al. The open abdomen in trauma and non-trauma patients: WSES guidelines. *World J Emerg Surg*. 2018;13:7. doi: 10.1186/s13017-018-0167-4
74. Yu MC, Feng Y, Wang W, et al. Is laparoscopic appendectomy feasible for complicated appendicitis? A systematic review and meta-analysis. *Int J Surg*. 2017;40:187–197. doi: 10.1016/j.ijsu.2017.03.022
75. Cirocchi R, Cianci MC, Amato L, et al. Laparoscopic appendectomy with single port vs conventional access: systematic review and meta-analysis of randomized clinical trials. *Surg Endosc*. 2024;38(4):1667–1684. doi: 10.1007/s00464-023-10659-w Erratum in: *Surg Endosc*. 2024;38(4):2305. doi: 10.1007/s00464-024-10750-w
76. Zhang S, Du T, Jiang X, et al. Laparoscopic appendectomy in children with perforated appendicitis: a meta-analysis. *Surg Laparosc Endosc Percutan Tech*. 2017;27(4):262–266. doi: 10.1097/SLE.0000000000000411
77. Yang HR, Wang YC, Chung PK, et al. Laparoscopic appendectomy using the LigaSure Vessel Sealing System. *J Laparoendosc Adv Surg Tech A*. 2005;15(4):353–356. doi: 10.1089/lap.2005.15.353
78. Sucullu I, Filiz AI, Kurt Y, et al. The effects of LigaSure on the laparoscopic management of acute appendicitis: LigaSure assisted laparoscopic appendectomy. *Surg Laparosc Endosc Percutan Tech*. 2009;19(4):333–335. doi: 10.1097/SLE.0b013e3181a99288
79. Diamantis T, Kontos M, Arvelakis A, et al. Comparison of monopolar electrocoagulation, bipolar electrocoagulation, ultracision, and ligasure. *Surg Today*. 2006;36(10):908–913. doi: 10.1007/s00595-006-3254-1
80. Pogorelić Z, Katić J, Mrklić I, et al. Lateral thermal damage of mesoappendix and appendiceal base during laparoscopic appendectomy in children: comparison of the harmonic scalpel (Ultracision), bipolar coagulation (LigaSure), and thermal fusion technology (MiSeal). *J Surg Res*. 2017;212:101–107. doi: 10.1016/j.jss.2017.01.014
81. Wright GP, Mitchell EJ, McClure AM, et al. Comparison of stapling techniques and management of the mesoappendix in laparoscopic appendectomy. *Surg Laparosc Endosc Percutan Tech*. 2015;25(1):e11–15. doi: 10.1097/SLE.0000000000000040
82. Swank HA, van Rossem CC, van Geloven AA, et al. Endostapler or endoloops for securing the appendiceal stump in laparoscopic appendectomy: a retrospective cohort study. *Surg Endosc*. 2014;28(2):576–583. doi: 10.1007/s00464-013-3207-x
83. Van Rossem CC, van Geloven AA, et al.; snapshot appendicitis collaborative study group. Endoloops or endostapler use in laparoscopic appendectomy for acute uncomplicated and complicated appendicitis: no difference in infectious complications. *Surg Endosc*. 2017;31(1):178–184. doi: 10.1007/s00464-016-4951-5
84. Ceresoli M, Tamini N, Gianotti L, et al. Are endoscopic loop ties safe even in complicated acute appendicitis? A systematic review and meta-analysis. *Int J Surg*. 2019;68:40–47. doi: 10.1016/j.ijsu.2019.06.011
85. You KS, Kim DH, Yun HY, et al. The value of a laparoscopic interval appendectomy for treatment of a periappendiceal abscess: experience of a single medical center. *Surg Laparosc Endosc Percutan Tech*. 2012;22(2):127–130. doi: 10.1097/SLE.0b013e318244ea16
86. Peter SD. Reply to letter: "irrigation versus suction alone during laparoscopic appendectomy for perforated appendicitis". *Ann Surg*. 2015;261(4):e98. doi: 10.1097/SLA.0000000000000449
87. Bi LW, Yan BL, Yang QY, Cui HL. Peritoneal irrigation vs suction alone during pediatric appendectomy for perforated appendicitis: a meta-analysis. *Medicine (Baltimore)*. 2019;98(50):e18047. doi: 10.1097/MD.00000000000018047
88. Zhou Q, Meng W, Ren Y, et al. Effectiveness of intraoperative peritoneal lavage with saline in patient with intra-abdominal infections: a systematic review and meta-analysis. *World J Emerg Surg*. 2023;18(1):24. doi: 10.1186/s13017-023-00496-6
89. Krinock DJ, Stephenson K, Irby D, et al. Intra-peritoneal povidone-iodine irrigation decreases abscesses in a perforated appendicitis murine model. *J Pediatr Surg*. 2025;60(3):162081. doi: 10.1016/j.jpedsurg.2024.162081
90. Li Z, Zhao L, Cheng Y, et al. Abdominal drainage to prevent intra-peritoneal abscess after open appendectomy for complicated appendicitis. *Cochrane Database Syst Rev*. 2018;5(5):CD010168. doi: 10.1002/14651858.CD010168.pub3 Update in: *Cochrane Database Syst Rev*. 2021;8:CD010168. doi: 10.1002/14651858.CD010168.pub4
91. Neville JJ, Aldeiri B. Drain placement in paediatric complicated appendicitis: a systematic review and meta-analysis. *Pediatr Surg Int*. 2023;39(1):171. doi: 10.1007/s00383-023-05457-3
92. Schlottmann F, Reino R, Sadava EE, et al. Could an abdominal drainage be avoided in complicated acute appendicitis? Lessons learned after 1300 laparoscopic appendectomies. *Int J Surg*. 2016;36(Pt A):40–43. doi: 10.1016/j.ijsu.2016.10.013
93. Alabbad J, Alhamly H, Alrubaiaa A, et al. The utility of intraperitoneal drain placement after laparoscopic appendectomy for perforated appendicitis in postoperative intraperitoneal abscess prevention. *Surg Endosc*. 2024;38(7):3571–3577. doi: 10.1007/s00464-024-10869-w
94. Wu H, Liao B, Cao T, et al. Advantages comparison of peritoneal drainage versus no drainage after laparoscopic appendectomy for complicated appendicitis: a meta-analysis. *BMC Gastroenterol*. 2024;24(1):411. doi: 10.1186/s12876-024-03500-8
95. AlRamahi RW, Woerner A, Rizvi H, Monroe EJ. Complicated appendicitis in the pediatric patient: interventional perspectives. *Clin Imaging*. 2025;118:110371. doi: 10.1016/j.clinimag.2024.110371
96. Aneiros Castro B, Cano I, García A, et al. Abdominal drainage after laparoscopic appendectomy in children: an endless controversy? *Scand J Surg*. 2018;107(3):197–200. doi: 10.1177/1457496918766696
97. Swarich VG, Perevozchikov EG, Kagantsov IM. Unligature method of laparoscopic appendectomy in children. *Russian journal of pediatric surgery, anesthesia and intensive care*. 2020;10(1):53–58. doi: 10.17816/psaic583 EDN: EEQDQR
98. Bairov GA, Parnes DI. Treatment of intestinal paresis in childhood. *Grekov's bulletin of Surgery*. 1976;117(7):73–78. EDN: ZQMNHV
99. Eshov DN, Kodirov AR, Saidov ER, Fayzullov IK. Prolonged peritoneal analgesia in the postoperative period in children with diffuse peritonitis. *Zdravookhranenie Tadjzhikistana*. 2015;(S1):162–164. (In Russ.) EDN: UJWSZC

- 100.** Stepanov AV, Khromova YuV, Cheptsov FR, Bazarkhandaev AR. Epidural anesthesia in severe forms of peritonitis. In: *Modern trends and ways of development of anesthesiology in the Russian Federation: Proceedings of the All-Russian Congress, Moscow, November 07-10, 2006*. Moscow: Russian Medical Academy of Postgraduate Education; 2006. P. 85. (In Russ.) EDN: THCMEF
- 101.** Akalaev RN, Borisova EM, Evdokimov EA, et al. Hyperbaric medicine: the history of formation and path of development. *The bulletin of emergency medicine*. 2014;(1):85–87. (In Russ.)
- 102.** Aitaliev ASH, Momynkulov AO, Kryuchkov VA, et al. Hyperbaric oxygenation in the treatment of peritonitis. *Medical news of North Caucasus*. 2009;(1):60b–61. (In Russ.) EDN: MWNWWD
- 103.** Weimann A, Braga M, Carli F, et al. ESPEN practical guideline: clinical nutrition in surgery. *Clin Nutr*. 2021;40(7):4745–4761. doi: 10.1016/j.clnu.2021.03.031
- 104.** Singer P, Blaser AR, Berger MM, et al. ESPEN guideline on clinical nutrition in the intensive care unit. *Clin Nutr*. 2019;38(1):48–79. doi: 10.1016/j.clnu.2018.08.037
- 105.** Singer P, Blaser AR, Berger MM, et al. ESPEN practical and partially revised guideline: clinical nutrition in the intensive care unit. *Clin Nutr*. 2023;42(9):1671–1689. doi: 10.1016/j.clnu.2023.07.011
- 106.** Mihatsch W, Shamir R, van Goudoever JB, et al.; ESPEN/ESPEN/ESPR/CSPEN Working Group on Pediatric Parenteral Nutrition. ESPGHAN/ESPEN/ESPR/CSPEN guidelines on pediatric parenteral nutrition: guideline development process for the updated guidelines. *Clin Nutr*. 2018;37(6 Pt B):2306–2308. doi: 10.1016/j.clnu.2018.06.943
- 107.** Galperin YuM. *Paresis, paralysis and functional intestinal obstruction*. Moscow; 1975. 219 p. (In Russ.)
- 108.** Bagayev VG, Roshal LM, Ostreikov IF, et al. The enteral feeding within the treatment of appendicular peritonitis in children. *Russian Journal of Anesthesiology and Reanimatology*. 2003;(3):57. EDN: OKBKVX
- 109.** Ilyina IV. *Medical rehabilitation: textbook*. 2nd ed., revised and updated. Moscow: Yurait; 2024. 333 p. (In Russ.) EDN: QOOAKH

ОБ АВТОРАХ

* **Карасева Ольга Витальевна**, д-р мед. наук;
адрес: Россия, 119180, Москва, ул. Большая Полянка, д. 22;
ORCID: 0000-0001-9418-4418;
eLibrary SPIN: 7894-8369;
e-mail: karaseva.o@list.ru

Аксельров Михаил Александрович, д-р мед. наук, доцент;
ORCID: 0000-0001-6814-8894;
eLibrary SPIN: 3127-9804;
e-mail: akselero@mail.ru

Баиров Владимир Гиреевич, д-р мед. наук, профессор;
ORCID: 0000-0002-8446-830X;
eLibrary SPIN: 6025-8991;
e-mail: v-bairov@mail.ru

Барова Натуся Каплановна, канд. мед. наук, доцент;
ORCID: 0000-0001-5857-2296;
eLibrary SPIN: 5365-0960;
e-mail: nbarova@yandex.ru

Барская Маргарита Александровна, д-р мед. наук, профессор;
ORCID: 0000-0002-7069-7267;
eLibrary SPIN: 6604-3686;
e-mail: barskaya63@yandex.ru

Брянцев Александр Владимирович, канд. мед. наук;
ORCID: 0009-0001-7508-8524;
eLibrary SPIN: 6230-8980;
e-mail: alex_br@doctor-roshal.ru

Голиков Денис Евгеньевич;
ORCID: 0000-0001-5982-5494;
eLibrary SPIN: 6716-9241;
e-mail: GolikovDE@zdrav.mos.ru

Голованев Максим Алексеевич, канд. мед. наук, доцент;
ORCID: 0000-0002-5512-9894;
eLibrary SPIN: 4034-4303;
e-mail: aesculap2001@mail.ru

AUTHORS' INFO

* **Olga V. Karaseva**, MD, Dr. Sci. (Medicine);
address: 22 Bolshaya Polyanka st, Moscow, Russia, 119180;
ORCID: 0000-0001-9418-4418;
eLibrary SPIN: 7894-8369;
e-mail: karaseva.o@list.ru

Michael A. Axelrov, MD, Dr. Sci. (Medicine), Assistant Professor;
ORCID: 0000-0001-6814-8894;
eLibrary SPIN: 3127-9804;
e-mail: akselero@mail.ru

Vladimir G. Bairov, MD, Dr. Sci. (Medicine), Professor;
ORCID: 0000-0002-8446-830X;
eLibrary SPIN: 6025-8991;
e-mail: v-bairov@mail.ru

Natusya K. Barova, MD, Cand. Sci. (Medicine), Assistant Professor;
ORCID: 0000-0001-5857-2296;
eLibrary SPIN: 5365-0960;
e-mail: nbarova@yandex.ru

Margarita A. Barskaya, MD, Dr. Sci. (Medicine), Professor;
ORCID: 0000-0002-7069-7267;
eLibrary SPIN: 6604-3686;
e-mail: barskaya63@yandex.ru

Alexander V. Bryantsev, MD, Cand. Sci. (Medicine);
ORCID: 0009-0001-7508-8524;
eLibrary SPIN: 6230-8980;
e-mail: alex_br@doctor-roshal.ru

Denis E. Golikov, MD;
ORCID: 0000-0001-5982-5494;
eLibrary SPIN: 6716-9241;
e-mail: GolikovDE@zdrav.mos.ru

Maxim A. Golovanev, MD, Cand. Sci. (Medicine), Assistant Professor;
ORCID: 0000-0002-5512-9894;
eLibrary SPIN: 4034-4303;
e-mail: aesculap2001@mail.ru

* Автор, ответственный за переписку / Corresponding author

Горелик Александр Львович;

ORCID: 0000-0003-1746-8446;
eLibrary SPIN: 7444-8233;
e-mail: GorelikAL1@zdrav.mos.ru

Журило Иван Петрович, д-р мед. наук, профессор;

ORCID: 0000-0003-1836-979X;
eLibrary SPIN: 9056-7448;
e-mail: zhipsurg@mail.ru

Морозов Дмитрий Анатольевич, д-р мед. наук, профессор;

ORCID: 0000-0002-1940-1395;
eLibrary SPIN: 8779-8960;
e-mail: damorozov@list.ru

Наливкин Александр Евгеньевич, д-р мед. наук, доцент;

ORCID: 0000-0003-2032-921X;
eLibrary SPIN: 4354-4462;
e-mail: surgnal@yandex.ru

Поддубный Игорь Витальевич, д-р мед. наук, профессор;

ORCID: 0000-0002-9077-6990;
eLibrary SPIN: 4340-8700;
e-mail: Igorpoddubnyi@yandex.ru

Разумовский Александр Юрьевич, д-р мед. наук, профессор,

чл.-корр. РАН;
ORCID: 0000-0002-9497-4070;
eLibrary SPIN: 3600-4701;
e-mail: 1595105@mail.ru

Сварич Вячеслав Гаврилович, д-р мед. наук, профессор;

ORCID: 0000-0002-0126-3190;
eLibrary SPIN: 7684-9637;
e-mail: svarich61@mail.ru

Смирнов Алексей Николаевич, д-р мед. наук, профессор;

ORCID: 0000-0002-8646-189X;
eLibrary SPIN: 6810-0334;
e-mail: smirnov-dgkb13@yandex.ru

Соколов Юрий Юрьевич, д-р мед. наук, профессор;

ORCID: 0000-0003-3831-768X;
eLibrary SPIN: 9674-1049;
e-mail: sokolov-surg@yandex.ru

Тимофеева Анна Вячеславовна;

ORCID: 0000-0002-6940-4535;
eLibrary SPIN: 5237-8098;
e-mail: TimofeevaAV4@zdrav.mos.ru

Цап Наталья Александровна, д-р мед. наук, профессор;

ORCID: 0000-0001-9050-3629;
eLibrary SPIN: 7466-8731;
e-mail: tsapna-ekat@rambler.ru

Alexander L. Gorelik, MD;

ORCID: 0000-0003-1746-8446;
eLibrary SPIN: 7444-8233;
e-mail: GorelikAL1@zdrav.mos.ru

Ivan P. Zhurilo, MD, Dr. Sci. (Medicine), Professor;

ORCID: 0000-0003-1836-979X;
eLibrary SPIN: 9056-7448;
e-mail: zhipsurg@mail.ru

Dmitry A. Morozov, MD, Dr. Sci. (Medicine), Professor;

ORCID: 0000-0002-1940-1395;
eLibrary SPIN: 8779-8960;
e-mail: damorozov@list.ru

Alexander E. Nalivkin, MD, Dr. Sci. (Medicine), Assistant Professor;

ORCID: 0000-0003-2032-921X;
eLibrary SPIN: 4354-4462;
e-mail: surgnal@yandex.ru

Igor V. Poddubnyi, MD, Dr. Sci. (Medicine), Professor;

ORCID: 0000-0002-9077-6990;
eLibrary SPIN: 4340-8700;
e-mail: Igorpoddubnyi@yandex.ru

Aleksander Yu. Razumovskiy, MD, Dr. Sci. (Medicine), Professor,

corresponding member of the Russian Academy of Sciences;
ORCID: 0000-0002-9497-4070;
eLibrary SPIN: 3600-4701;
e-mail: 1595105@mail.ru

Vyacheslav G. Svarich, MD, Dr. Sci. (Medicine), Professor;

ORCID: 0000-0002-0126-3190;
eLibrary SPIN: 7684-9637;
e-mail: svarich61@mail.ru

Aleksey N. Smirnov, MD, Dr. Sci. (Medicine), Professor;

ORCID: 0000-0002-8646-189X;
eLibrary SPIN: 6810-0334;
e-mail: smirnov-dgkb13@yandex.ru

Yurij Yu. Sokolov, MD, Dr. Sci. (Medicine), Professor;

ORCID: 0000-0003-3831-768X;
eLibrary SPIN: 9674-1049;
e-mail: sokolov-surg@yandex.ru

Anna V. Timofeeva;

ORCID: 0000-0002-6940-4535;
eLibrary SPIN: 5237-8098;
e-mail: TimofeevaAV4@zdrav.mos.ru

Natalia A. Tsap, MD, Dr. Sci. (Medicine), Professor;

ORCID: 0000-0001-9050-3629;
eLibrary SPIN: 7466-8731;
e-mail: tsapna-ekat@rambler.ru